



Remoção de Instrumento Fraturado em Tratamento Endodôntico: Relato de Caso

Antonio Rodrigo Pereira Leite¹, Maria Alice Aguiar Coelho², César Augusto Rodrigues Parente³, André Luiz Dantas Bezerra⁴.



<https://doi.org/10.36557/2674-8169.2026v8n1p423-436>

Artigo recebido em 14 de Dezembro e publicado em 14 de Janeiro de 2026

ESTUDO DE CASO

RESUMO

Uma das principais dificuldades da área da endodontia é a fratura de instrumentos durante os procedimentos, as quais, geralmente ocorrem devido à falta de cuidados essenciais, como a esterilização adequada do material, uma boa limpeza dos canais, o desgaste excessivo das limas endodônticas e o uso de técnicas inadequadas de instrumentação. O tratamento de escolha deve ser a remoção do instrumento para o melhor prognóstico do tratamento. Várias são as técnicas de remoção de instrumento fraturado, a exemplo do uso de vibrações ultrassônicas, técnica do by-pass e cirurgia parendodôntica. Dessa forma, o presente trabalho se trata de um relato de caso e tem como objetivo geral relatar um caso clínico de remoção de fratura de instrumento no canal mesiovestibular, em terço médio-apical, do dente 46 com pela técnica de ultrassom e microscópio odontológico. A partir do caso apresentado, pôde-se concluir que a técnica de remoção de fragmento utilizando ultrassom foi eficaz, juntamente com o auxílio do microscópio, que facilitou a correta visualização da posição do fragmento.

Palavras-chave: Endodontia; Fratura; Tratamento de canal radicular.

Removal of a Fractured Instrument in Endodontic Treatment: Case Report

ABSTRACT

One of the main difficulties in the field of endodontics is the fracture of instruments during procedures, which usually occur due to the lack of essential care, such as proper sterilization of the material, good cleaning of the canals, excessive wear of endodontic files and the use of inadequate instrumentation techniques. The treatment of choice should be removal of the instrument for the best prognosis of treatment. There are several techniques for removing fractured instruments, such as the use of ultrasonic vibrations, by-pass technique and parendodontic surgery. Thus, the present study is a case report and has as its general objective to report a clinical case of removal of an instrument fracture in the mesiobuccal canal, in the mid-apical third, of tooth 46 using the ultrasound technique and dental microscope. From the case presented, it could be concluded that the technique of fragment removal using ultrasound was effective, together with the help of the microscope, which facilitated the correct visualization of the fragment position.

Keywords: Endodontics; Fracture; Root Canal Treatment.

Instituição afiliada Instituição afiliada – CECAPE¹, FASC^{2 3 4},

Autor correspondente: Maria Alice Aguiar Coelho maria-aac@hotmail.com

This work is licensed under a [Creative Commons Attribution 4.0 International License](https://creativecommons.org/licenses/by/4.0/).



INTRODUÇÃO

O tratamento endodôntico tem como objetivo a reparação dos tecidos ao redor da raiz do dente, o que é alcançado através da limpeza, desinfecção, modelagem e vedação dos canais radiculares. Para garantir o sucesso desse tratamento, todas essas fases devem ser realizadas de forma adequada, utilizando técnicas de instrumentação e irrigação que respeitem a anatomia específica de cada dente. A precisão em cada etapa é essencial para eliminar as infecções e selar corretamente o sistema de canais, promovendo a cura dos tecidos perirradiculares (Albuquerque *et al.*, 2019).

Com os avanços na endodontia, surgiram novos instrumentos com melhores características, visando reduzir uma das principais dificuldades da área: a fratura de instrumentos durante os procedimentos. Essas falhas geralmente ocorrem devido à falta de cuidados essenciais, como a esterilização adequada do material, uma boa limpeza dos canais, o desgaste excessivo das limas endodônticas e o uso de técnicas inadequadas de instrumentação. Durante o preparo químico-mecânico de um canal, as limas são submetidas a diferentes tensões e flexões, adaptando-se à anatomia interna do canal. Em alguns casos, essas tensões ou a falta de habilidade do profissional podem resultar na fratura do instrumento dentro do canal radicular (Ananias *et al.*, 2024).

A fratura de limas endodônticas por torção acontece quando a ponta do instrumento trava no interior do canal radicular, enquanto a outra extremidade é submetida a um torque que excede a resistência do material. Esse tipo de fratura pode ocorrer devido à aplicação excessiva de pressão apical durante a instrumentação. Por outro lado, as fraturas por flexão surgem quando a lima trabalha dentro de um canal curvo, gerando um estresse contínuo que ultrapassa seu limite elástico. A exposição repetida a essas tensões no instrumento tende a causar deformações nas suas microestruturas, resultando na sua fragmentação (Mordente *et al.*, 2023).

Esse problema é muito comum na prática clínica e tendem a ocorrer nos terços cervical, médio e apical da raiz, com maior incidência no terço apical. Isso acontece porque essa região possui um diâmetro menor e um grau de curvatura mais acentuado, o que aumenta o risco de acidentes. Quanto mais complexa for a anatomia radicular, maior será a probabilidade de ocorrerem erros durante o procedimento endodôntico,

devido às dificuldades adicionais impostas pelas características estruturais do canal radicular (Prill; Salomão, 2020).

Diante de uma fratura de instrumento, o objetivo inicial é remover o fragmento ou, ao menos, realizar seu trespassse. Para isso, várias técnicas podem ser empregadas, como o uso de microscópio, ultrassom, dispositivos específicos e instrumentos adequados. O sucesso dessas manobras depende de diversos fatores, como a localização do fragmento, a amplitude e curvatura do canal, o estágio do preparo em que ocorreu a fratura, a habilidade do profissional e os recursos disponíveis. A presença de instrumentos fraturados dentro dos canais radiculares frequentemente impede o acesso à região apical do dente, comprometendo o prognóstico do tratamento (Brandão *et al.*, 2023).

Uma vez que as fraturas de instrumentos endodônticos são recorrentes na prática clínica e podem levar a deficiência da descontaminação dos canais radiculares, impedindo uma correta instrumentação e, como consequência, uma falha no processo de obturação. Dessa forma, esse trabalho se justifica pela importância de um estudo sobre as técnicas mais eficientes para a remoção de instrumentos, uma vez que o prognóstico do tratamento endodôntico pode ser desfavorável se o fragmento for mantido.

Por fim, o objetivo geral do presente trabalho é relatar um caso clínico de remoção de fratura de instrumento no canal mesiovestibular, em terço médio-apical, do dente 46 com pela técnica de ultrassom e microscópio odontológico.

RELATO DE CASO

Paciente C.M.M, sexo masculino, compareceu a clínica de especialização em endodontia de uma faculdade particular no interior do Ceará, relatando dor intensa em região inferior direita. Durante o exame clínico, constatou-se a presença de edema, dor e drenagem via sulco gengival, sintomatologia a percursão vertical e ausência de vitalidade no elemento 46, concluindo-se tratar-se de um abscesso periapical agudo. Em seguida realizou-se a radiografia periapical inicial do caso (figura 1), sendo possível constatar a presença de uma lima fraturada na raiz mesial.

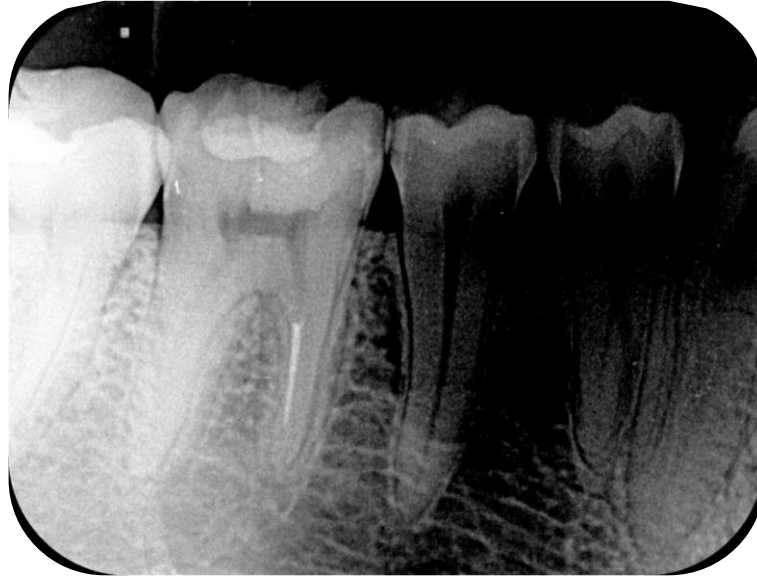


Figura 1 – Radiografia periapical inicial. Nota-se a presença de lima fraturada em raiz mesial do elemento 46. (Fonte: próprio autor).

Inicialmente, realizou-se a anestesia do nervo alveolar inferior com articaína com epinefrina 1/100.000, pela técnica do bloqueio do nervo alveolar inferior, complementando-a com infiltrativa local periapical na região do elemento 46. Prosseguiu-se, então, com o isolamento absoluto do campo operatório com dique de borracha e grampo, seguida da cirurgia de acesso com broca diamantada 1014 de haste curta (All Prime®) e, para refinar o acesso, o uso da broca Endo Z (Angelus®).

Após a remoção da restauração provisória, confirmou-se a localização do instrumento fraturado no canal mesiovestibular a nível de terço médio, por meio de uma exploração inicial dos condutos com uma lima K-File #10 (TDK®). Dessa forma, planejou-se a realização de desgastes no conduto MV com brocas de Gates Glidden números 1,2,3 e 4 (Dentsply®) nos 14 mm iniciais do canal. Após o desgaste, foi possível a visualização do instrumento fraturado no conduto por meio do microscópio operatório (Alliance Microscopia®). Com o auxílio de ultrassom Advance 2 Digital (Microdont®) e ponta E5 (Helse Ultrasonic®), iniciou-se o desgaste ao redor do fragmento. No desgaste inicial, ocorreu fratura de cerca de 2mm do instrumento que estava no interior do canal, dificultando ainda mais sua remoção. Sendo assim, optou-se por aplicar a medicação intracanal a base de hidróxido de cálcio Ultracal™ XS (Ultradent) e a blindagem temporária com resina composta.

Na segunda sessão de atendimento, após as etapas clínicas iniciais, realizou-se uma nova radiografia periapical do elemento (figura 2), a fim de localizar a profundidade do fragmento. Constatou-se que o fragmento se encontrava a nível de terço médio para apical, então, o desgaste foi retomado com auxílio do ultrassom ao redor do fragmento, até que foi possível a sua remoção do interior do canal radicular.

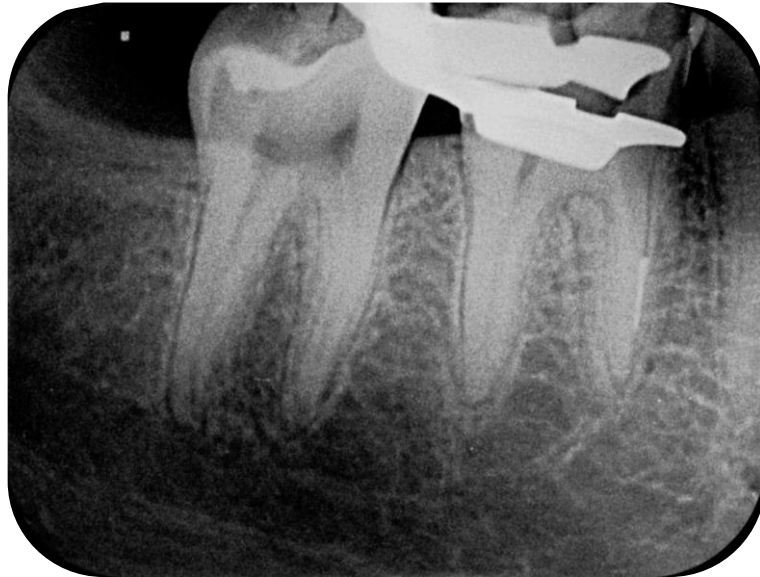


Figura 2 – Presença de fragmento de instrumento em nível de terço médio a apical, após primeira tentativa de remoção.
(Fonte: próprio autor).

Com a finalidade de confirmar a remoção do instrumento, realizou-se mais uma radiografia (figura 3), na qual se pode observar a ausência do instrumento no interior do conduto MV. Assim, seguiu-se para etapa de odontometria com localizador apical RomiApex A-15™ (Romidan™) e conseguinte instrumentação dos três canais (mesiolingual, distolingual e distovestibular) com a utilização do sistema de limas X1-Blue (MK Life™), associada a irrigação com hipoclorito de sódio a 2,5%. Por fim, sucedeu-se novamente com a medicação intracanal de hidróxido de cálcio Ultracal™ XS (Ultradent®) e blindagem provisória. Solicitou-se também uma Tomografia Computadorizada de Feixe Cônico, a fim de observar a presença de desvios, rasgos ou perfurações no conduto MV.

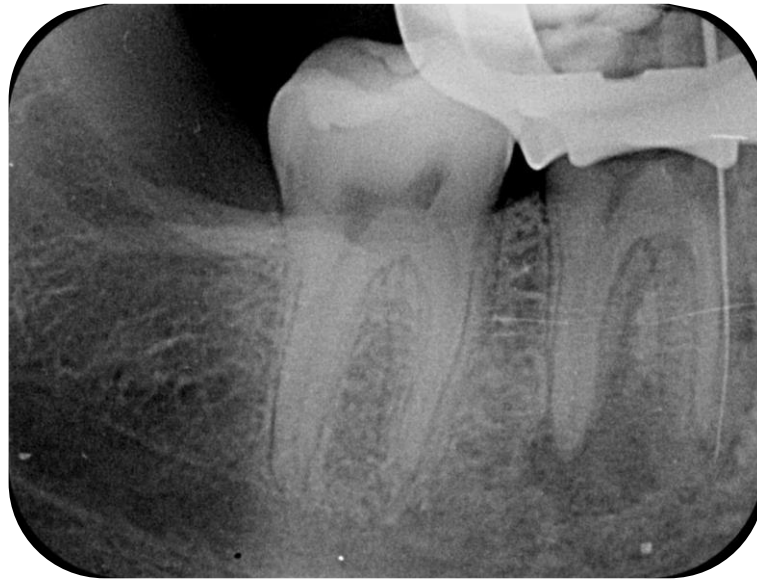


Figura 3 – Radiografia de confirmação com lima em posição no conduto mesiovestibular com ausência do fragmento fraturado. (Fonte: próprio autor).

Na terceira sessão, a partir da análise do exame tomográfico observou-se a presença de perfuração na parede mesial do conduto MV (figura 4), como consequência dos desgastes realizados com a ponta ultrassônica. Com uma lima K #10 foi realizada a odontometria, seguida da instrumentação manual com limas K #15 e K #20, concomitante a irrigação com solução de hipoclorito de sódio 2,5%. A cada troca de lima, radiografias periapicais foram feitas para observar a correta inserção da lima no conduto. Em seguida, continuou-se a instrumentação com limas X1-Blue (MK Life™) na sequência de #20/06 e #25/06 para promover a configuração final do conduto mesiovestibular.

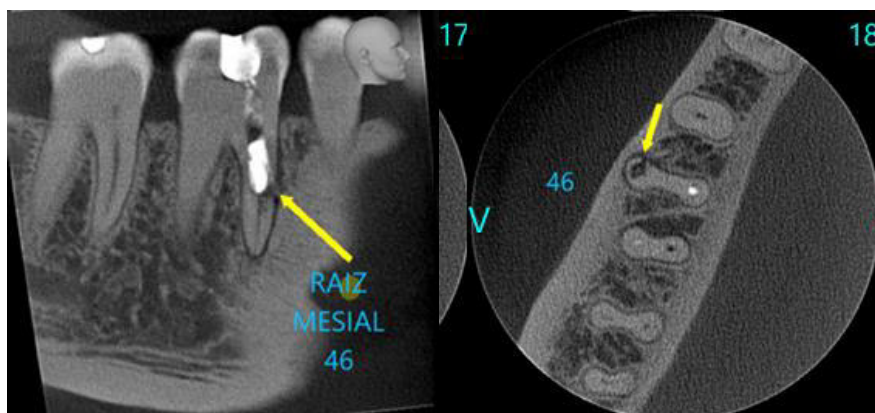


Figura 4 – Tomografia Computadorizada de Feixe Cônico do elemento

46: nota-se presença de perfuração a nível de terço médio a apical da raiz mesiovestibular. (**Fonte:** próprio autor).

Após a sequência de instrumentação do conduto MV e recapitulação dos demais condutos, seguiu-se para o protocolo final de irrigação com EDTA e hipoclorito de sódio 2,5%, por meio de agitação sônica com ponta Easy Clean (Easy Bassi™), com três ciclos de vinte segundos cada, alternando entre as duas soluções. Por conseguinte, foi realizada a aspiração dos condutos com pontas Capillary Tips (Ultradent®) e cones de papel absorventes calibrados (All Prime®), seguida da etapa de obturação com prova do cone (figura 5).

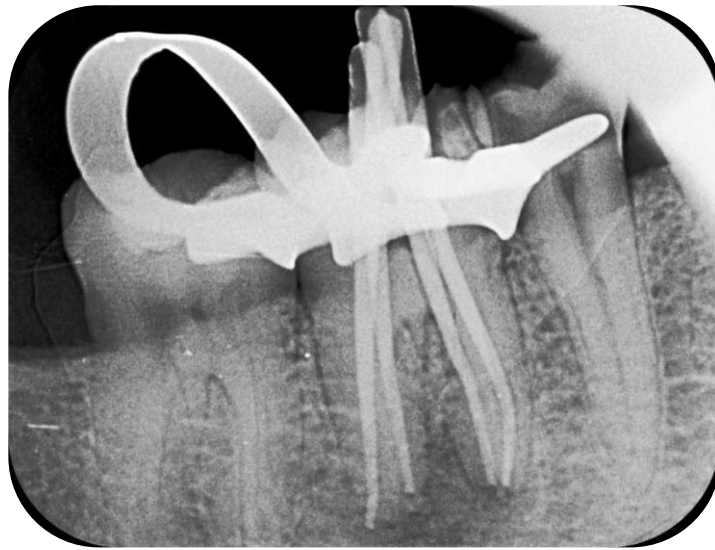


Figura 5 – Exame radiográfico da etapa de prova de cones.
(**Fonte:** próprio autor).

Enfim, a etapa de obturação foi realizada de forma que no conduto da perfuração, o terço apical foi obturado com cone de guta-percha e cimento resinoso AH Plus Jet® (Dentsply Sirona®) (figura 6). Já na zona de perfuração, utilizou-se o cimento biocerâmico reparador BIO C® Repair (Angelus®) (figura 7), seguida da obturação do terço cervical do canal mesiovestibular e demais canais (ML, DV e DL) com guta-percha e cimento AH Plus Jet® (Dentsply Sirona®), finalizando o tratamento com a restauração do elemento em resina composta e ajuste oclusal (figura 8).

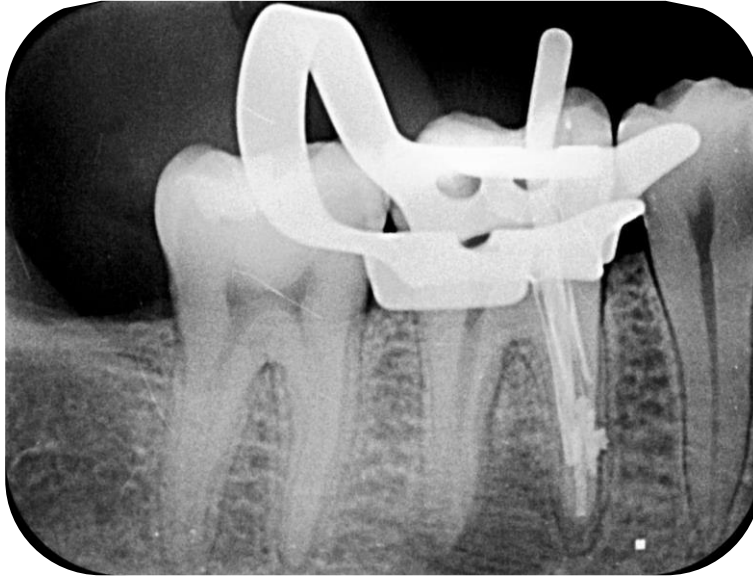


Figura 6 – Terço apical da raiz mesiovestibular obturada.
(Fonte: próprio autor).

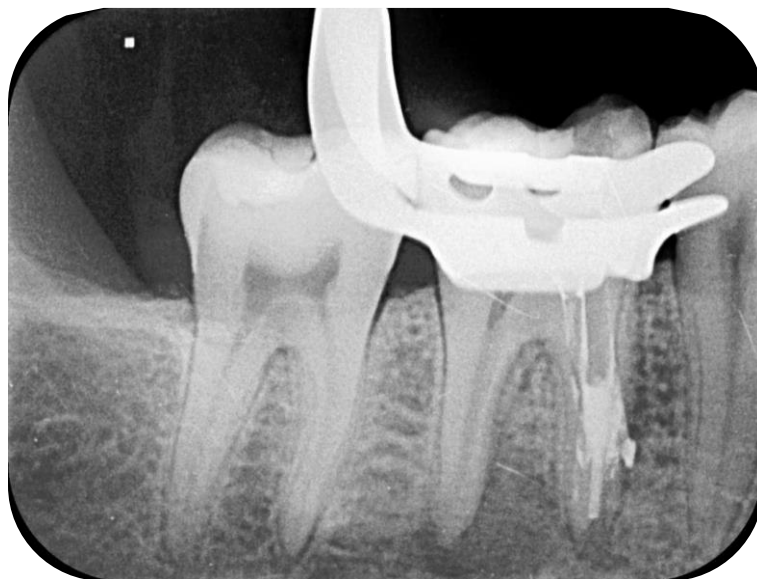

Figura 7 – Região de perfuração selada com cimento biocerâmico reparador. (Fonte: próprio autor).

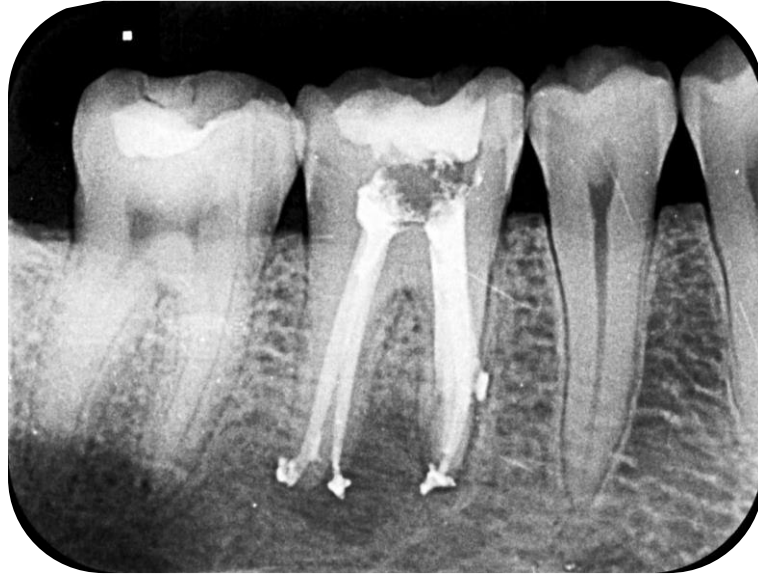

Figura 8 – Radiografia final do elemento 46 com tratamento endodôntico finalizado. (Fonte: próprio autor).

RESULTADOS E DISCUSSÃO

Embora os instrumentos endodônticos possuam características adequadas para um bom desempenho, eles estão associados a uma incidência de fraturas dentro dos canais radiculares. Diversos fatores contribuem significativamente para essa ocorrência, como a velocidade de rotação do instrumento, a experiência do operador, a curvatura do canal, o design do instrumento, a torção e o número de vezes que ele é utilizado. Além disso, outros aspectos influenciam essa incidência, como a localização e a anatomia do canal radicular, bem como o tamanho da lima utilizada (Coelho, 2019).

Dias e colaboradores (2020) afirmam que a fratura de um instrumento no canal radicular não significa necessariamente que será preciso realizar uma cirurgia ou que o paciente perderá o dente. Em alguns casos, dependendo do estágio da instrumentação em que ocorreu a fratura, pode ser difícil definir o prognóstico de imediato. Isso dependerá das condições pré-operatórias da polpa, dos processos inflamatórios, e se a lima poderá ser removida ou ultrapassada. Portanto, a presença de um instrumento fraturado no canal não implica, por si só, em complicações pós-operatórias, a menos que haja necrose ou infecção pulpar. Antes de decidir pela remoção do fragmento, é essencial avaliar os riscos envolvidos, pois sua remoção nem sempre é a melhor opção. Embora o fragmento em si não cause infecção, ele pode dificultar a desinfecção químico-mecânica do sistema de canais, o que pode comprometer o prognóstico do dente.

Logo, diante de uma fratura de instrumento, o principal objetivo é remover o

fragmento ou, ao menos, ultrapassá-lo. Para isso, várias técnicas podem ser empregadas, como o uso de microscópio, ultrassom, dispositivos específicos e instrumentos adaptados. O sucesso dessas abordagens depende de vários fatores, incluindo a localização do fragmento (sendo que fraturas no terço cervical e médio geralmente são mais fáceis de remover), a largura e curvatura do canal, o estágio do preparo em que a fratura ocorreu, a habilidade do profissional e os recursos disponíveis (Linhares, 2014).

A literatura demonstra que o processo de remoção de instrumentos endodônticos pode gerar diversas complicações, como a perda de estrutura dentária, perfuração do canal radicular, quebra de outro instrumento, expulsão forçada do fragmento pelo ápice, além de outros problemas, como a formação de degraus e bloqueio do canal (Prill e Salomão, 2020). A exemplo do caso clínico relatado neste trabalho, houve perfuração do canal mesiovestibular na tentativa de remoção do fragmento. Apesar disso, o caso foi bem conduzido, uma vez que após a remoção do instrumento, a obturação se seguiu com o selamento da perfuração com MTA.

Segundo Tookuni e colaboradores (2020) várias técnicas foram propostas para a remoção de fragmentos fraturados, mas ainda não existe um protocolo padronizado que garanta o sucesso desse procedimento. Um dos dispositivos mais comuns é o kit Masserann, que utiliza trépanos ocos para extrair os fragmentos. Em 1997, Ruddle descreveu uma técnica que combina brocas Gates-Glidden, insertos ultrassônicos e o uso de microscópio operatório. Nesse sentido, o caso aqui relatado foi conduzido com inserto ultrassônico, permitindo a vibração e o deslocamento do fragmento dentro do canal radicular com sucesso. Ademais, o auxílio do microscópio aumentou a eficácia na remoção do instrumento.

De acordo com Coutinho e colaboradores (2020) a ativação das pontas de ultrassom sobre o instrumento fraturado deve ser feita em ciclos curtos, com baixa intensidade e no sentido anti-horário em casos de limas rotatórias, até que o fragmento apresente mobilidade e, eventualmente, se solte do canal radicular. Se houver outros canais radiculares, é importante proteger suas entradas com algodão para evitar que o instrumento fique preso em um deles. Essa técnica requer paciência e tempo, pois a remoção pode ser rápida ou demorada, dependendo da posição da lima fraturada.

Outra opção para tratamento de lima fraturada no interior do canal é a técnica

de by-pass, utilizada em situações em que o acesso ao fragmento está restrito na região apical do canal ou além da curvatura. Essa abordagem deve ser tentada sempre em primeiro lugar. Alguns autores consideram o bypass do instrumento fraturado como a técnica mais conservadora. O procedimento envolve a inserção de uma lima de pequeno calibre (#8 ou #10) entre a parede radicular e o instrumento fraturado, girando a lima no sentido horário. Ao final de cada ciclo de instrumentação, a lima deve ser trocada por uma de maior calibre (Sousa *et al.*, 2024).

Apesar de a literatura demonstrar que as taxas de sucesso do by-pass são menores em comparação ao uso de ultrassons, quando a fratura ocorre em áreas de difícil visualização, essa técnica deve ser priorizada. Pesquisas demonstram que a maior taxa de sucesso na remoção de instrumentos fraturados se dá com o uso de ultrassons, especialmente quando combinado com a visualização por microscópio. Além disso, outra possibilidade é a intervenção cirúrgica, realizada por meio de uma cirurgia parendodôntica (Mordente *et al.*, 2023).

CONSIDERAÇÕES FINAIS

A partir da execução do presente caso, foi possível concluir que, apesar da ocorrência da perfuração no canal em que o instrumento se encontrava, a técnica de remoção de fragmento utilizando ultrassom foi eficaz, juntamente com o auxílio do microscópico, que facilitou a correta visualização da posição do fragmento, além do uso de tomografia computadorizada e tomadas radiográficas em cada etapa do tratamento.

REFERÊNCIAS

ALBUQUERQUE, M.S. et al. Remoção de lima rotatória fraturada através da técnica ultrassônica: Relato de caso. **Revista Uningá**, v. 56, n. S5, p. 137-143, 2019.

COELHO, C.G. **Remoção de instrumento fraturado: Relato de caso**. Monografia apresentada ao curso de Especialização em Endodontia da Faculdade Sete Lagoas, Recife – PE. 2019.

COUTINHO, A.A. et al. Remoção de broca lentulo no terço apical: Relato de caso clínico. **Facit Business and Technology Journal**, v. 2, n. 19, 2020.

DIAS, A.L.C. et al. Remoção de instrumento fraturado no canal radicular utilizando a técnica do laço com fio ortodôntico e ultrassom: Relato de caso. **Research, Society and Development**, v. 12, n. 8, p. e14212843021-e14212843021, 2023.



LINHARES, H.D.D. **Remoção de instrumento fraturado: Relato de caso clínico.** 2014. Monografia apresentada ao curso de Especialização em Endodontia da Universidade Estadual de Campinas, Piracicaba – SP. 2014.

LOUREIRO, C. et al. Removal of fractured endodontic NiTi file in the apical third of the root canal using an alternative approach: A case report. **Research, Society and Development**, v. 10, n. 3, p. e13810313097-e13810313097, 2021.

MORDENTE, B.M. et al. Remoção de instrumento fraturado em endodontia: Um relato de caso. **RCMOS-Revista Científica Multidisciplinar O Saber**, v. 3, n. 1, p. 1-6, 2023.

PRILL, M.V.S.; SALOMÃO, M.B. Acidentes e complicações em endodontia: fratura de lima. **Revista Cathedral**, v. 3, n. 4, p. 35-43, 2021.

SOUSA, P.H.A. et al. Utilizando a Técnica do Bypass para Retirada de Material Fraturado do Canal Radicular: Relato de caso. **Brazilian Journal of Implantology and Health Sciences**, v. 6, n. 8, p. 5499-5509, 2024.

TOOKUNI, I.V.M. et al. Remoção Manual não Cirúrgica de Instrumento Endodôntico Fraturado no Terço Apical de Pré-Molar Superior: Relato de Caso. **Revista Naval de Odontologia**, v. 47, n. 1, p. 33-38, 2020.