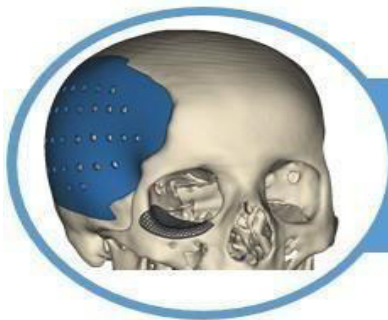

Complicaciones del Bloqueo Interescalénico Guiado por Ecografía.

Roxana Elizabeth Baquerizo Herrera ¹, Keiko Carolina Arévalo Quimí ², Yesenia Estefania Arroyo Palacios ³, Kerly Sujeinne Jalón Morales ⁴, Gary Fabián Sánchez Choez ⁵.



<https://doi.org/10.36557/2674-8169.2025v7n5p1572-1582>

Artigo recebido em 18 de Abril e publicado em 28 de Maio de 2025

ARTÍCULO DE REVISIÓN

RESUMEN

Introducción: El bloqueo del nervio interescalénico guiado por ecografía (BIS) es un método efectivo para proporcionar analgesia en cirugías de hombro. Este procedimiento implica el uso de anestésicos locales en el plexo braquial, visualizado mediante ecografía para mejorar la seguridad. **Objetivo:** Evaluar complicaciones y resultados del BIS. **Metodología:** Se realizó una revisión sistemática utilizando la base de datos Cochrane para seleccionar estudios relevantes publicados entre el 2020 y 2024 siguiendo el modelo PRISMA. **Resultados:** La aplicación del BIS tuvo predominio masculino, las principales complicaciones observadas incluyen paresia diafragmática, síndrome de Horner, disnea y parestesias persistentes. Aunque menos frecuentes, náuseas, vómitos y ronquera también fueron reportados. La disnea y las complicaciones vocales, aunque menores, afectan la recuperación postoperatoria. **Conclusiones:** A pesar de su eficacia, el BIS conlleva riesgos importantes que requieren atención y adaptación sobre todo la correcta capacitación del personal para minimizar estas complicaciones.

Palabras clave: Bloqueo interescalénico, ecografía, complicaciones.

Complications of Ultrasound-Guided Interscalene Block.

ABSTRACT

Introduction: Ultrasound-guided interscalene nerve block (ISB) is an effective method for providing analgesia in shoulder surgeries. This procedure involves the use of local anesthetics on the brachial plexus, visualized via ultrasound to enhance safety. **Objective:** To evaluate the complications and outcomes of ISB. **Methodology:** A systematic review was conducted using the Cochrane database to select relevant studies published between 2020 and 2024 following the PRISMA model. **Results:** The application of ISB showed a male predominance. The main complications observed include diaphragmatic paresis, Horner's syndrome, dyspnea, and persistent paresthesia. Although less frequent, nausea, vomiting, and hoarseness were also reported. Dyspnea and vocal complications, although minor, affect postoperative recovery. **Conclusions:** Despite its efficacy, ISB carries significant risks that require attention and adaptation, particularly proper staff training to minimize these complications.

Keywords: Interscalene block, ultrasound, complications.

Instituição afiliada: Universidad Cesar Vallejo <https://orcid.org/0000-0002-3985-8237>¹, Universidad de Guayaquil <https://orcid.org/0009-0002-5092-3420>², Universidad de Guayaquil <https://orcid.org/0009-0001-6162-0524>³, Universidad Católica Santiago de Guayaquil <https://orcid.org/0009-0009-2091-9050>⁴, Universidad Particular de Especialidades Espíritu Santo <https://orcid.org/0000-0001-7078-0717>⁵.

Autor correspondente: Roxana Elizabeth Baquerizo Herrera roxanabaquerizo28@gmail.com

This work is licensed under a [Creative Commons Attribution 4.0 International License](https://creativecommons.org/licenses/by/4.0/).



INTRODUCCIÓN.

El bloqueo del nervio interescalénico guiado por ecografía (BIS), es una técnica aplicada debido a su efectividad para proporcionar analgesia en cirugías de hombro y áreas adyacentes⁽¹⁻⁴⁾. Este procedimiento anestésico se centra en la aplicación de anestésicos locales en el plexo braquial, específicamente en la zona donde los nervios emergen entre los músculos escalenos anterior y medio^(2,5). La ecografía ha permitido una visualización precisa de los nervios, aumentando así la seguridad y la eficacia del bloqueo al reducir el riesgo de complicaciones^(1,2,6).

El uso del nervio interescalénico bloqueando principalmente los nervios que inervan la extremidad superior, lo hace ideal para intervenciones quirúrgicas en el hombro, clavícula distal y húmero proximal⁽³⁾. Se realiza habitualmente por especialistas en anestesia regional, quienes, bajo condiciones estériles, localizan el espacio interescalénico mediante técnicas de palpación o visualización ecográfica^(4,7). Una vez identificado el lugar exacto, se procede a la inyección de un anestésico local de acción prolongada, como la bupivacaína o la ropivacaína, que bloquea los impulsos nerviosos y proporciona alivio del dolor⁽⁸⁾.

Si bien las ventajas del BIS son notables, su implementación también conlleva ciertos riesgos y efectos secundarios, como daño al nervio frénico, lo que puede resultar en parálisis hemidiafragmática⁽⁹⁾. Además, puede presentarse Horner's syndrome y otros eventos adversos⁽¹⁰⁾. Para mitigar estos efectos, la técnica guiada por ecografía ha demostrado ser crucial al proporcionar una vista tridimensional del área anatómica, mejorando así la precisión del procedimiento^(1,3,4). Estudios recientes han explorado enfoques alternativos para reducir complicaciones, como el bloqueo del tronco superior, que busca evitar la parálisis diafragmática al centrarse en áreas más específicas del plexo braquial⁽¹¹⁻¹³⁾.

La presente revisión sistemática se propuso investigar las complicaciones y los resultados asociados al BIS, con un enfoque particular en los efectos adversos y la eficacia de este procedimiento.

METODOLOGIA.

En esta revisión sistemática, se realizó bajo los lineamientos de "Preferred Reporting Items for Systematic Reviews and Meta-Analyses" (PRISMA); enfocando la búsqueda en el BIS, utilizando la reconocida base de datos de Cochrane Library. Cochrane es ampliamente conocida por su dedicación a la recopilación y análisis de evidencia científica, proporcionando acceso a

revisiones sistemáticas y ensayos clínicos controlados.

La pregunta de investigación se centraba en determinar las complicaciones y resultados asociados al procedimiento; para ello se emplearon términos específicos como "interscalene nerve block" y "ultrasound guidance", asegurando así la relevancia de los artículos seleccionados. La selección de artículos consideró los siguientes criterios de inclusión: bloqueo nervioso interscalénico guiado por ecografía, en estudios retrospectivos, ensayos clínicos, que manifestara la seguridad de la técnica, solamente se consideraron documentos en inglés desde el 2020 hasta el 2024. Por otro lado, se excluyeron revisiones narrativas o sistemáticas, revisiones editoriales y artículos que no presentaran datos originales. También se descartaron los casos con información insuficiente y aquellos que no cumplieran con los criterios establecidos.

Inicialmente, se identificaron 541 registros relevantes en la base de datos de Cochrane. Mediante un primer filtro automatizado que eliminó duplicados y registros no relacionados, se redujo el número a 150 artículos. Posteriormente, se realizó la restricción temporal, excluyendo aquellos que no correspondían al periodo del estudio, lo que dejó un total de 52 publicaciones pertinentes Gráfico 1.

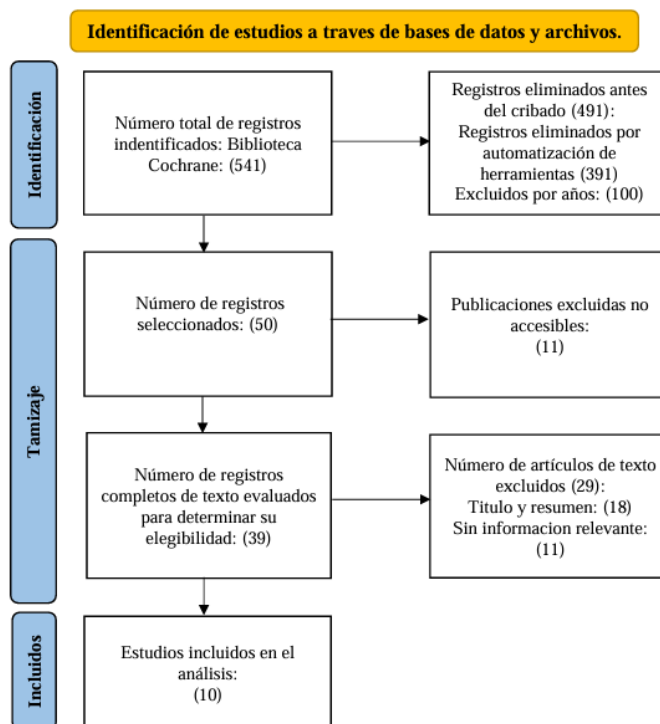


Figura 1 Flujograma PRISMA.

Fuente: Elaborado por el autor.

De estas, 11 fueron descartadas debido a la falta de acceso abierto, tal y como se requería para este análisis. En una posterior revisión detallada de los títulos y resúmenes, se excluyeron 18 artículos por no abordar el tema especificado y 11 más por no contener información relevante para el objetivo de la investigación. Finalmente, se seleccionaron 10 estudios que cumplieran con los criterios de inclusión establecidos para ser analizados. Estos estudios fueron evaluados críticamente en términos de su calidad metodológica y su contribución a la cuestión de investigación planteada. Se priorizó la identificación de datos significativos que pudieran resumir las complicaciones y resultados del bloqueo del nervio interestaléxico, proporcionando así una visión integral y actualizada, instrumental para la mejora de la práctica clínica.

RESULTADOS

Se han reportado 612 casos, los cuales han sido reportados en los 10 artículos analizados en esta revisión^(2,3,7-11,14-16); una clara mayoría corresponde a pacientes masculinos, con 63.56% es decir 389 casos. Las pacientes femeninas representan 223 casos, equivalentes al 36.44%, lo que reafirma el predominio masculino, ya discutido anteriormente; en cuanto a las complicaciones asociadas al bloqueo, la paresia diafragmática emerge como la complicación más usual, documentada en un 14.05% de los casos (86 pacientes). La disnea, aunque menos frecuente, afecta al 4.74% de los pacientes (29 casos), mientras que el síndrome de Horner se presenta en el 9.64% (59 casos). Aunque estos porcentajes pueden parecer moderados, subrayan la necesidad de un monitoreo atento y la adaptación de prácticas clínicas para mitigar sus efectos

Las náuseas y los vómitos, aunque menos prevalentes con un 3.43% de los casos (21 pacientes), deben ser vigilados ya que pueden complicar el período de recuperación. Las parestesias persistentes también destacan, afectando al 8.82% de los casos (54 pacientes), lo que sugiere un impacto potencial en la calidad de vida postoperatoria. Finalmente, la ronquera y otras complicaciones menos frecuentes se reportan en 1.63% (10 casos) y 0.16% (1 caso) respectivamente, indicando que, aunque raros, estos eventos también merecen consideración en la planificación del tratamiento y la atención postoperatoria. En conjunto, estos datos ofrecen una vista integral de los riesgos clínicos asociados al procedimiento, destacando patrones que pueden ser esenciales para mejorar la práctica clínica y los resultados para los pacientes, en la Tabla 2 se detalla de forma general estos resultados.

Tabla 1 Resultado de Complicaciones del BIS.

Autor (Año)	Pacientes (n)	Masculino n(%)	Femenino n(%)	Paresia diafragmática n(%)	Disnea n(%)	Síndrome de Horner n(%)	Ronquera n(%)	Náuseas/Vómitos n(%)	Parestesias persistentes n(%)	Otras complicaciones n(%)
Sinha et al, 2024 ⁽¹⁵⁾	29	19 (65.5%)	10 (34.5%)	11 (37.9%)	0 (0%)	0 (0%)	0 (0%)	0 (0%)	0 (0%)	0 (0%)
Wang et al, 2023 ⁽¹⁶⁾	48	27 (56.3%)	21 (43.8%)	31 (64.6%)	0 (0%)	5 (10.4%)	0 (0%)	3 (6.3%)	0 (0%)	0 (0%)
Mahrous et al, 2022 ⁽⁸⁾	40	21 (52.5%)	19 (47.5%)	15 (37.5%)	2 (5%)	3 (7.5%)	0 (0%)	0 (0%)	2 (5%)	0 (0%)
Zhao et al, 2023 ⁽⁹⁾	76	55 (72.4%)	21 (27.6%)	0 (0%)	0 (0%)	0 (0%)	1 (1.3%)	0 (0%)	0 (0%)	0 (0%)
Harbell et al, 2021 ⁽¹⁰⁾	208	147 (70.7%)	61 (29.3%)	0 (0%)	15 (7.2%)	29 (13.9%)	4 (1.9%)	13 (6.3%)	52 (25%)	0 (0%)
Kapukaya et al, 2022 ⁽¹¹⁾	30	17 (56.7%)	13 (43.3%)	0 (0%)	0 (0%)	0 (0%)	0 (0%)	3 (10%)	0 (0%)	1 (3.3%)
Luo et al, 2023 ⁽¹⁴⁾	106	48 (45.3%)	58 (54.7%)	0 (0%)	11 (10.4%)	20 (18.9%)	5 (4.7%)	0 (0%)	0 (0%)	0 (0%)
Tunga Doğan et al, 2022 ⁽⁷⁾	25	15 (60%)	10 (40%)	18 (72%)	0 (0%)	0 (0%)	0 (0%)	0 (0%)	0 (0%)	0 (0%)
Saini et al, 2021 ⁽³⁾	35	30 (85.7%)	5 (14.3%)	11 (31.4%)	1 (2.9%)	2 (5.7%)	0 (0%)	0 (0%)	0 (0%)	0 (0%)
Rhyner et al, 2020 ⁽²⁾	15	10 (66.7%)	5 (33.3%)	0 (0%)	0 (0%)	0 (0%)	0 (0%)	2 (13.3%)	0 (0%)	0 (0%)

Fuente: Elaborado por el autor.

DISCUSIÓN.

Al analizar los estudios, se encuentra que, en la mayoría de las investigaciones, los hombres superan numéricamente a las mujeres. Por ejemplo, en el estudio de Saini et al.⁽³⁾, predomina notablemente el sexo masculino con un 85.7%. Igualmente, Harbell et al. (10) y Zhao et al. ⁽⁹⁾muestran un predominio masculino del 70.7% y 72.4%, respectivamente. Estos datos resaltan un patrón continuo en el que los pacientes masculinos son más propensos a recibir este tratamiento o pueden estar representados en mayor cantidad en los estudios^(9,10).

Hay estudios donde la diferencia entre sexos no es tan marcada; en el estudio de Mahrous et al.⁽⁸⁾ y Kapukaya et al.⁽¹¹⁾ presentan porcentajes más equilibrados, aunque todavía inclinándose hacia un número ligeramente superior de hombres; sin embargo, un caso destacable es el de Luo et al.⁽¹⁴⁾, donde se observa un predominio femenino, siendo el único en que las pacientes mujeres superan a los hombres, con un 54.7% frente a un 45.3%. La tendencia general observada resalta un predominio masculino en la mayoría de los estudios, atribuido a una mayor frecuencia de indicaciones para el BIS en hombres o a un sesgo de reclutamiento en algunos estudios. Sin embargo, no se deben descartar otros factores como causas subyacentes o sociodemográficas que puedan influir en esta distribución^(8,11,14).

La paresia diafragmática es una complicación destacada de este tipo de bloqueo, observada con mayor frecuencia en algunos estudios^(7,16), en comparación con otros^(3,8,15). De los artículos revisados, Tunga Doğan et al.⁽⁷⁾ presentan una de las tasas más altas de esta complicación, con un 72% de sus pacientes afectados; Wang et al. ⁽¹⁶⁾ y Mahrous et al.⁽⁸⁾ también reportan incidencias relativamente elevadas, del 64.6% y 37.5%, respectivamente. Estas cifras generan una preocupación considerable por la incidencia de paresia diafragmática en este tipo de bloqueos, como lo reportan diversas literaturas^(12,17,18).

Por otro lado, estudios como los de Zhao et al.⁽⁹⁾ y Kapukaya et al.⁽¹¹⁾ no registraron casos de paresia diafragmática, lo que indica que la incidencia puede variar significativamente entre los diferentes estudios. Harbell et al. ⁽¹⁰⁾ y Sinha et al.⁽¹⁵⁾ también registraron bajas tasas o ninguna incidencia en este sentido; esta variabilidad podría ser explicada por diferencias en las técnicas utilizadas, la selección de pacientes, o incluso prácticas anestésicas específicas, resaltando la importancia de una evaluación cuidadosa de los riesgos en cada caso clínico.

La disnea, que es una complicación preocupante, aunque relativamente menos frecuente que otras complicaciones; en el estudio de Luo et al. (14), se observa una prevalencia importante

de disnea con el 10.8% de los casos, constituyendo el grupo con el porcentaje más alto en comparación con otros estudios revisados. Asimismo, la investigación de Harbell et al.⁽¹⁰⁾ mostró un 724%, manifestando que se debe evaluar la presencia de esta complicación; Saini et al.⁽³⁾ con un porcentaje menor, 2.9%, destaca por ser uno de los estudios con menor incidencia reportada de disnea.

En relación con el síndrome de Horner, es resaltante que Luo et al.⁽¹⁴⁾ reporta el porcentaje más alto con un 18.9%, mientras que otros estudios como los de Wang et al.⁽¹⁶⁾ y Luo et al.⁽¹⁴⁾ refieren un 13.9% y 10.4% respectivamente, indicando una distribución no uniforme entre los diferentes grupos de pacientes y enfoques clínicos. Mahrous et al. (8) muestra datos más modestos con un 7.5%.

Las parestesias persistentes destacan como una de las complicaciones más significativas documentadas. Este evento fue particularmente mencionado por Harbell et al.⁽¹⁰⁾, donde se registró en un considerable 25% de los casos estudiados; esta alta incidencia sugiere una relevancia clínica que no debe subestimarse, ya que las parestesias pueden afectar significativamente la calidad de vida del paciente si persisten en el tiempo.

En cuanto a las náuseas y los vómitos, aunque no se manifestaron a niveles tan impactantes como las parestesias, no deben ser descartados. Wang et al.⁽¹⁶⁾ y Kapukaya et al.⁽¹¹⁾ proporcionan evidencia de su presencia en un número menor pero notable de pacientes. Estos síntomas, aunque a menudo considerados menores, pueden complicar el periodo postoperatorio y retardar la recuperación del paciente.

La ronquera, aunque menos frecuente, fue notada en trabajos como el de Luo et al.⁽¹⁴⁾ y Harbell et al.⁽¹⁰⁾. Sobre todo, su aparición puede ser indicativa de cambios temporales pero molestos en la voz del paciente, impactando aspectos comunicacionales y la vida diaria.

CONCLUSIÓN.

El BIS, aunque efectivo, presenta riesgos que merecen atención personalizada; predomina en hombres, pero es esencial no descartar factores subyacentes que influyan en esta tendencia. La paresia diafragmática y el síndrome de Horner son complicaciones notables que necesitan intervención cuidadosa, siendo la primera en mención la de mayor incidencia. Además, la disnea, aunque menos frecuente, requiere monitoreo atento; las parestesias persistentes, aunque posiblemente pasajeras, pueden afectar la calidad de vida, reflejando la importancia del seguimiento postoperatorio. Náuseas, vómitos y ronquera, aunque menos comunes, deben



gestionarse para asegurar una recuperación óptima. Este procedimiento exige un enfoque cuidadoso y consciente, integrando el conocimiento y el manejo adecuado de las técnicas para minimizar riesgos, mejorar resultados y, finalmente, elevar la seguridad y el confort del paciente.

REFERENCIAS.

1. Lee MG, Shin YJ, You HS, Lim CH, Chang YJ, Shin HJ. A Comparison of Anesthetic Quality Between Interscalene Block and Superior Trunk Block for Arthroscopic Shoulder Surgery: A Randomized Controlled Trial. *Pain Physician*. mayo de 2021;24(3):235-42.
2. Rhyner P, Kirkham K, Hirotsu C, Farron A, Albrecht E. A randomised controlled trial of shoulder block vs. interscalene brachial plexus block for ventilatory function after shoulder arthroscopy. *Anaesthesia*. 2020;75(4):493-8.
3. Saini S, Rao SM, Agrawal N, Gupta A. Comparison of analgesic efficacy of shoulder block versus interscalene block for postoperative analgesia in arthroscopic shoulder surgeries: A randomised trial. *Indian J Anaesth*. junio de 2021;65(6):451-7.
4. Zisquit J, Nedeff N. Interscalene Block. En: StatPearls [Internet]. Treasure Island (FL): StatPearls Publishing; 2022. Disponible en: <http://www.ncbi.nlm.nih.gov/books/NBK519491/>
5. ÇeviKkalp E, YapiCi F. Selective C5 nerve root block versus combined interscalene block for clavicle surgery. *The European Research Journal* [Internet]. 4 de julio de 2022;8(4):434-41. Disponible en: <http://dergipark.org.tr/en/doi/10.18621/eurj.881498>
6. Zisquit J, Nedeff N. Interscalene Block. En: StatPearls [Internet]. Treasure Island (FL): StatPearls Publishing; 2022. Disponible en: <http://www.ncbi.nlm.nih.gov/books/NBK519491/>
7. Tunga Doğan A, Kaan Coşarcan S, Gürkan Y, Koyuncu Ö, Erçelen Ö, Demirhan M. Comparison of anterior suprascapular nerve block versus interscalene nerve block in terms of diaphragm paralysis in arthroscopic shoulder surgery: a prospective randomized clinical study. *Acta Orthop Traumatol Turc*. 1 de noviembre de 2022;56(6):389-94.
8. Mahrous RSS, and Ismail TI. Comparison of subomohyoid plane block and interscalene nerve block for arthroscopic shoulder surgery. *Egyptian Journal of Anaesthesia*. 31 de diciembre de 2022;38(1):597-606.
9. Zhao Y, Qin S, Yang X, Gao C, Yuan X, Li T, et al. Comparison of the anesthesia effect of ultrasound-guided middle and low interscalene brachial plexus block: a randomized, controlled, non-inferiority trial. *BMC Anesthesiol*. 3 de enero de 2023;23:1.
10. Harbell MW, Kolodzie K, Behrends M, Ma CB, Kinjo S, Yap E, et al. Extraplexus versus intraplexus ultrasound-guided interscalene brachial plexus block for ambulatory arthroscopic shoulder surgery: A randomized controlled trial. *PLoS One*. 18 de febrero de 2021;16(2):e0246792.
11. Kapukaya F, Ekinci M, Ciftci B, Atalay YO, Gölboyu BE, Kuyucu E, et al. Erector spinae



- plane block vs interscalene brachial plexus block for postoperative analgesia management in patients who underwent shoulder arthroscopy. *BMC Anesthesiol.* 12 de mayo de 2022;22:142.
12. Oliver-Fornies P, Ortega Lahuerta JP, Gomez Gomez R, Gonzalo Pellicer I, Olliden Gutierrez L, Viñuales Cabeza J, et al. Diaphragmatic paralysis, respiratory function, and postoperative pain after interscalene brachial plexus block with a reduced dose of 10 ml levobupivacaine 0.25% versus a 20 ml dose in patients undergoing arthroscopic shoulder surgery: study protocol for the randomized controlled double-blind REDOLEV study. *Trials.* 19 de abril de 2021;22(1):287.
 13. Abdelghany MS, Ahmed SA, Afandy ME. Superficial cervical plexus block alone or combined with interscalene brachial plexus block in surgery for clavicle fractures: a randomized clinical trial. *Minerva Anesthesiol.* mayo de 2021;87(5):523-32.
 14. Luo Q, Zheng J, Yang C, Wei W, Wang K, Xiang X, et al. Effects of the costoclavicular block versus interscalene block in patients undergoing arthroscopic shoulder surgery under monitored anesthesia care: a randomized, prospective, non-inferiority study. *Korean J Anesthesiol.* octubre de 2023;76(5):413-23.
 15. Sinha C, Kumari P, Kumar A, Kumar A, Kumar A, Bhar D, et al. Superior trunk versus interscalene brachial plexus block in humerus surgery: a randomised controlled trial. *Anaesthesiol Intensive Ther.* 30 de agosto de 2024;56(3):194-8.
 16. Wang J, Hou X, Zhang X, Wang X, Qin W, Li Q, et al. Comparison of pulmonary function during interscalene block vs. supraclavicular block: a single-center, double-blind, randomized trial. *BMC Anesthesiol.* 10 de enero de 2023;23:12.
 17. López Escárraga VM, Dubos España K, Castillo Bustos RH, Peidró L, Sastre S, Sala-Blanch X. Diaphragmatic thickness ratio (inspiratory/expiratory) as a diagnostic method of diaphragmatic palsy associated with interscalene block. *Revista Española de Anestesiología y Reanimación (English Edition).* 1 de febrero de 2018;65(2):81-9.
 18. Nickless JT, Waterman BR, Romeo AA. Persistent diaphragmatic paralysis associated with interscalene nerve block after total shoulder arthroplasty: a case report. *JSES Open Access.* 22 de junio de 2018;2(3):165-8.