BRAZILIAN JOURNAL OF IMPLANTOLOGY AND HEALTH SCIENCES

ISSN 2674-8169

TERCEIROS MOLARES INFERIORES IMPACTADOS E REABSORÇÃO RADICULAR EXTERNA DOS SEGUNDOS MOLARES: ESTUDO TOMOGRÁFICO

Maria Leticia Menezes Velame, Ana Cristina Coelho Ferreira Lapa, Anna Liz Santos Oliveira, Joaquim de Almeida Dultra, Rita de Cassia Dias Vianna Andrade, Maria da Conceição Andrade de Freitas

https://doi.org/10.36557/2674-8169.2025v7n4p1456-1467
Artigo recebido em 19 de Março e publicado em 29 de Abril de 2025

ARTIGO ORIGINAL

RESUMO

Introdução:. A depender da posição espacial e profundidade intra óssea dos terceiros molares podem ocorrer graves repercussões, como por exemplo a reabsorção radicular externa de segundos molares adjacentes. **Objetivo:** Avaliar os aspectos tomográficos pelo feixe cônico do terceiro molar inferior impactado com reabsorção radicular externa do segundo molar adjacente de adolescentes e adultos. **Metodologia:** Trata-se de um estudo observacional retrospectivo em imagens tomográficas pelo feixe cônico de terceiro molar inferior impactado obtidas do banco de dados de uma clínica radiológica privada. A posição espacial dos terceiros molares inferiores foi avaliada pelas classificações de Winter e a de Pell e Gregory. A intensidade da reabsorção da raiz externa foi classificada segundo Ericson e Kurol. A análise estatística comparativa foi realizada pelo teste exato do Qui-quadrado com um nível de significância de 5%. **Resultados:** Foram avaliadas 16 imagens tomográficas de terceiros molares inferiores com reabsorção radicular externa do segundo molar adjacente, sendo que 81,25%(13) estavam semi retidos e 18,75% (3) retidos. Pela classificação de Winter, 56,25%(9) dos terceiros molares foram posicionados horizontalmente e 43,75%(7) mesioangulados. Com base na classificação de Pell e Gregory, observou-se que 81,25%(13) estavam na posição B. Em relação a reabsorção radicular externa, houve maior ocorrência (87,5%/14) na de grau leve. O terço cervical foi o mais acometido com 68,75% (11). Não houve uma evidência estatisticamente significativa da relação da intensidade da reabsorção com a posição (p=0.6787) e a inclinação (p=0.6033) do terceiro molar. **Conclusão:** A TCFC é um exame auxiliar preciso no diagnóstico da posição dos terceiros

molares, assim como da localização e do grau de reabsorção radicular externa dos dentes adjacentes.

Descritores: Reabsorção da raiz. Dente Incluso. Terceiro molar. Tomografia Computadorizada de Feixe Cônico.

ABSTRACT

Introduction: Depending on the spatial position and intra-osseous depth of the third molars, serious repercussions may occur, such as external root resorption of adjacent second molars. **Objective**: To evaluate the cone beam tomography aspects of the impacted lower third molar with external root resorption of the adjacent second molar in adolescents and adults. **Methodology**: This is a retrospective observational study on cone beam tomographic images of an impacted lower third molar obtained from the database of a private radiological clinic. The spatial position of the lower third molars was assessed using the Winter and Pell and Gregory classifications. The intensity of external root resorption was classified according to Ericson and Kurol. Comparative statistical analysis was performed using the exact Chi-square test with a significance level of 5%. **Results**: 16 tomographic images of lower third molars with external root resorption of the adjacent second molar were evaluated, with 81,25%(13) being semi-retained and 18,75% (3) retained. According to Winter's classification, 56.25%(9) of the third molars were positioned horizontally and 43.75%(7) mesioangular. Based on the Pell and Gregory classification, it was observed that 81.25%(13) were in position B. Regarding external root resorption, 87.5%(14) were classified as mild. The cervical third was the most affected with 68.75%(11) of cases. There was no statistically significant evidence of a relationship between the intensity of resorption and the position (p=0.6787) and with the inclination (p=0.6033) of the third molar. **Conclusion**: CBCT is an auxiliary exam in diagnosing the position of third molars, as well as the location and degree of external root resorption of adjacent teeth.

Descriptors: Root resorption. Tooth Included. Third molar. Cone Beam Computed Tomography.

Autor correspondente: *Maria Letícia Menezes Velame - mleticiamenezesv@gmail.com*

This work is licensed under a Creative Commons Attribution 4.0 International License.

INTRODUÇÃO

O terceiro molar é a unidade dentária que tem a erupção mais tardia e que apresenta maior variabilidade tanto no aspecto morfológico como na sua posição na cavidade oral, geralmente com dificuldades de obter espaço no processo alveolar. O diagnóstico e o planejamento cirúrgico dos terceiros molares retidos ou semi irrompidos além da anamnese e exame intrabucal do paciente envolve o de imagem destes dentes e sua relação com estruturas circundantes como o canal mandibular e o segundo molar permanente. A depender da posição espacial e profundidade intra óssea dos terceiros molares podem ocorrer graves repercussões, como por exemplo a reabsorção radicular externa de segundos molares adjacentes (Franco & Assis., 2018; Nogueira et al., 2019).

Em contraste com os exames de imagem convencionais, a tomografia computadorizada de feixe cônico (TCFC) foi identificada como uma ferramenta importante para o diagnóstico dos terceiros molares retidos e impactados pois fornece informações mais precisas com distorção mínima na localização e sua relação com os segundos molares adjacentes (Lima et al., 2024).

Neste contexto, o presente estudo avaliou os aspectos tomográficos pelo feixe cônico do terceiro molar inferior impactado com reabsorção radicular externa do segundo molar adjacente de adolescentes e adultos.

MATERIAIS E MÉTODOS

Trata-se de um estudo observacional transversal retrospectivo de caráter quantitativo em imagens tomográficas do banco de dados de uma clínica radiológica privada. Os pacientes foram encaminhados para o serviço de radiologia por diversas finalidades de diagnóstico no período de janeiro de 2015 a janeiro de 2020, com aprovação do Comitê de Ética em Pesquisa da Universidade Estadual do Sudoeste da Bahia, CAAE n° 38859320.2.0000.0055.

A amostra consistiu na análise de 18 tomografias computadorizada de feixe cônico (TCFC) da região do terceiro molar inferior com reabsorção radicular externa do segundo molar adjacente referentes a pacientes de ambos os sexos, brasileiros, com idade entre 15 a 40 anos. Os critérios de inclusão foram: (1) imagens tomográficas de terceiros molares inferiores unilaterais impactados e a presença do segundo molar adjacente.

Ademais, os parâmetros de exclusão da amostra foram: (1) Presença de material metálico que gere artefatos na imagem nestes dentes com promoção de falsas leituras; (2) Imagens compatíveis a tratamento endodôntico e/ou aparelho ortodôntico e (3) Imagens sugestivas de cárie distal na cervical do segundo molar (4) Imagens sugestivas de lesões associadas ao terceiro molar inferior.

Em relação ao protocolo de aquisição das imagens tomográficas, foram observadas as seguintes variáveis: aquisição volumétrica em tomógrafo de feixe cônico Carestream 9600 com 80 mA, 120 kV, tempo de exposição de 30 segundos, campo de visão (FOV- *Field of view*) de 5x5 cm e *voxel* 0,24 mm. Estudo sem ampliação (em tamanho real 1:1).

Para esta pesquisa, foram utilizadas as seguintes nomenclaturas como equivalentes (retido, incluso ou não irrompido) para os terceiros molares avaliados que não irromperam no processo alveolar e semi retido quando ocorreu o rompimento do rebordo ósseo alveolar por uma de suas cúspides. E o termo impactado para o elemento dentário que encontra-se retido ou semi retido devido a presença de uma barreira mecânica detectada radiograficamente, impedindo a erupção do dente no seu tempo estimado.

As seguintes informações foram coletadas para cada paciente: sexo, data de nascimento e lado da arcada dentária (Direito/Esquerdo).

O terceiro molar inferior foi analisado de acordo com a angulação do seu longo eixo em relação ao longo eixo do segundo molar adjacente baseada na classificação de Winter (Franco & Assis., 2018): Vertical- quando o longo eixo do terceiro molar estiver paralelo ao do segundo molar adjacente; Horizontal- quando o o longo eixo do terceiro molar estiver perpendicular ao longo eixo do segundo molar; Mesio-angular- quando sua coroa estiver inclinada em direção ao segundo molar; Disto-angular- quando estiver inclinado distalmente ao segundo molar; Vestibuloversão nos casos com inclinação para vestibular; (6) Linguoversão- a coroa do terceiro molar está de frente para lingual; (7) Invertido- a coroa assume a direção oposta ao plano oclusal.

Foi realizada a classificação de Pell & Gregory (Franco & Assis., 2018) para avaliar dois critérios. O primeiro é a profundidade do terceiro molar inferior no arco em relação ao plano oclusal e a cervical do segundo molar adjacente como referência: Posição A- a face oclusal do terceiro molar está no mesmo nível ou acima do plano oclusal do segundo molar adjacente (no caso dos superiores mesmo nível ou abaixo); Posição B- a oclusal do terceiro molar está entre o plano oclusal e a linha cervical do segundo molar;

Posição C- se essa face estiver localizada abaixo da linha cervical do segundo molar adjacente. O segundo critério consiste na profundidade do terceiro molar no ramo da mandíbula: Classe I- a coroa do terceiro molar está localizada completamente na frente da borda anterior do ramo; Classe II- a coroa do terceiro molar está parcialmente dentro do ramo; Classe III- a coroa do terceiro molar está completamente dentro do ramo.

As reabsorções radiculares externas (RRE) nos dentes adjacentes foram avaliadas de acordo com a sua localização radicular: terço apical, médio, apical e médio, cervical. A intensidade da reabsorção radicular foi avaliada de acordo com o método de classificação de Ericson e Kurol (2000): Grau 01: leve (reabsorção até a metade da espessura da dentina); Grau 02: moderada (reabsorção da dentina próxima à polpa ou mais, com o revestimento pulpar comprometido); Grau 03: severa (a polpa exposta pela reabsorção).

Dois profissionais, previamente calibrados, foram responsáveis pela avaliação das TCFC constituintes da amostra. Cada profissional interpretou a imagem tomográfica de modo individual. Vinte por cento de todas as imagens foram avaliadas novamente por cada profissional a fim de eliminar o viés de memória em um intervalo de três semanas da visualização inicial. A concordância inter-examinador e intra-examinador foram avaliadas pelo teste de coeficiente Kappa.

Análise estatística

Para a análise descritiva dos dados foi utilizada a média, desvio padrão (DP), valores mínimos e máximos e frequências absoluta e relativa. A análise estatística comparativa foi conduzida usando o teste Qui-quadrado bootstrap, com o nível de significância adotado nas análises foi de 5% ($\alpha = 0,05$). Os dados foram tabulados e analisados no IBM SPSS *Statistics para Windows* (IBM SPSS. 21.0, 2012, Armonk, NY: IBM Corp.).

RESULTADOS

Características da população amostral

Dos 18 exames tomográficos avaliados, foram excluídas 02 imagens de aparelhos ortodônticos nos segundos molares adjacentes aos terceiros, sendo que um total de 16

terceiros molares inferiores unilaterais impactados com RRE do segundo molar adjacente foram identificados. A distribuição dos dentes por gênero revelou que 75% (12) foram observados em indivíduos do sexo feminino, enquanto 25% (4) no masculino. Em relação à faixa etária, observou-se que 93,75% (15) pertenciam à faixa etária >18 anos, que compreendeu indivíduos entre maiores de 18 a 30 anos de idade.

Todos os terceiros molares inferiores estavam impactados, sendo que 81,25%(13) estavam semi retidos e 18,75% (3) retidos. A distribuição de lateralidade dos terceiros molares inferiores impactados mostrou um equilíbrio relativo de 56,25% (9) lado esquerdo e 43,75% (7) direito.

Posicionamento espacial dos terceiros molares inferiores impactados

Conforme a classificação de Winter, 56,25%(9) dos terceiros molares inferiores foram posicionados horizontalmente e 43,75%(7) estavam mesioangulados. Foi observado também que apenas 12,5% (2) apresentavam-se em linguoversão, enquanto os demais com as coroas equidistantes das corticais vestibular e lingual.

De acordo com a classificação de Pell e Gregory, para profundidade do terceiro molar inferior no arco em relação ao plano oclusal e a cervical do segundo molar adjacente, observou-se que 81,25%(13) dos terceiros molares apresentavam-se na posição B. Em relação à profundidade do terceiro molar no ramo da mandíbula, verificou-se a presença das classes II e III com predominância da classe II de 87,5%(14).

Ocorrência de Reabsorção Radicular Externa (RRE) dos dentes adjacentes

Observou-se que o acometimento no terço cervical da raiz foi predominante com 68,75% (11), seguida do terço médio com 12,50% (2). Os demais terços (Apical; Apical e médio; Médio e cervical) apresentaram apenas uma ocorrência cada (Figura 01).

Figura 01. Imagens tomográficas revelam o terceiro molar inferior esquerdo impactado e mesioangulado com rompimento do rebordo ósseo alveolar. Observa-se reabsorção externa no terço cervical da raiz distal do segundo molar adjacente. Reconstrução 3D.

Com base na classificação de Ericson e Kurol (2000), verificou-se que a maior prevalência (87,5%/14) da intensidade suave da RRE do segundo molar adjacente ao

terceiro molar impactado, enquanto as de graus moderado e severo tiveram apenas uma ocorrência cada.

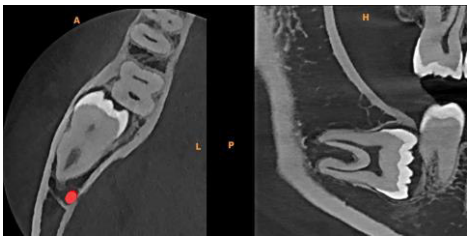

Figura 02. Imagens tomográficas, cortes axial e sagital, do terceiro molar inferior direito impactado em posição horizontal. Observa-se reabsorção externa lateral na raiz distal com comprometimento do revestimento pulpar do segundo molar.

Relação da faixa etária do paciente com a intensidade da RRE

Observou-se que todos os segundos molares acometidos por reabsorção radicular externa de grau moderado e severo eram de indivíduos >18 anos, enquanto não houve ocorrências nos de faixa etária ≤18. No entanto, não houve uma evidência estatisticamente significativa desta relação (p=0.6413).

Relação da posição do terceiro molar inferior segundo Winter com a intensidade da RRE

Tabela 03. Relação da posição do terceiro molar inferior segundo Winter com a intensidade da RRE

Inclinação do Terceiro Molar	Leve N (%)	Moderada N (%)	Severa N (%)	valor-*p*
Horizontal	7 (77,8%)	1 (1,1%)	1 (11,1%)	0.6033
Mesioangulado	7 (100%)	0 (0)	0 (0)	

Relação da posição do terceiro molar inferior segundo Pell e Gregory com a intensidade da RRE

Tabela 04. Relação da posição do terceiro molar inferior segundo Pell e Gregory com a intensidade da RRE

Posição Pell & Gregory	Leve N (%)	Moderada N (%)	Severa N (%)	valor-*p*
B	12 (92,3)	1 (7,7%)	0 (0)	0.6787

C	2 (66,7)	0 (0)	1 (33,3)

DISCUSSÃO

A Tomografia Computadorizada de Feixe Cônico (TCFC) fornece imagens com menor distorção e sobreposição de estruturas, ao contrário das radiografias bidimensionais que inibem a visualização de ocorrências radiculares (De Farias Queiroz, 2020). Estas vantagens fazem da TCFC uma ferramenta importante na identificação dos estágios iniciais de reabsorção radicular externa (RRE) do segundo molar adjacente a terceiros molares não irrompidos no processo alveolar (Oenning et al, 2014; Lima et al, 2024). Para este estudo, o protocolo de aquisição de imagens tomográficas permitiu a seleção do campo de visão que incluía o segundo e terceiro molares inferiores e o tamanho do voxel de 0,24mm que possibilitou o diagnóstico de RRE do segundo molar adjacente a terceiros molares inferiores impactados.

Em estudos anteriores, a relação entre o terceiro molar impactado e a RRE do segundo molar adjacente foi avaliada em radiografias panorâmicas e TCFC e os resultados mostraram que a tomografia detecta uma maior ocorrência de reabsorção externa na raiz distal do segundo molar, principalmente no seu estágio inicial (Oenning et al, 2014; Li et al, 2019). Oenning et al evidenciam que a TCFC deve ser indicada para o diagnóstico de RRE em segundos molares quando as panorâmicas revelarem impactações mesioangular ou horizontal dos terceiro molares e o contato direto com o segundo molar adjacente. Em concordância, pesquisadores verificaram que as posições mesioangular e horizontal foram determinadas como fatores preditivos para presença de RRE no segundo molar em imagens tomográficas (Wang et al 2017; Gürses et al 2023). No presente estudo, os terceiros molares inferiores com RRE do segundo molar adjacente apresentaram posição horizontal em 56,25%(9) dos casos e mesioangulado em 44,75%(7). Não houve uma evidência estatisticamente significativa da relação da intensidade da reabsorção com a posição (p=0.6787) e a inclinação (p=0.6033) do terceiro molar.

De acordo com a classificação de Pell e Gregory, nesta pesquisa, os terceiros molares inferiores estavam mais na posição B (81,25%) seguidos da C (18,75%). Embora não houvesse relação estatisticamente significativa com a intensidade da RRE nos segundos molares, foi observado grau severo de RRE no segundo molar adjacente ao

terceiro molar inferior na posição C. Autores ao avaliarem a RRE no segundo molar, observaram a predominância da posição B e C do terceiro molar impactado (Gürses et al, 2023), sendo que Wang et al (2017) encontraram maior impactação na posição A, seguida da C. Oenning et al (2014) relataram que a RRE foi encontrada nos terceiros molares adjacentes na posição A e B, mas não observaram uma relação com a presença da RRE nos segundos molares (p=0,2335) e verificaram que os terceiros molares na posição C estavam menos associados à RRE nos segundos molares em comparação com as outras posições A e B (p= 0047). Estes achados alertam que o terço cervical pode ser mais propenso ao acometimento da RRE. Neste estudo, a localização cervical também foi predominante (68,75%/11), entretanto verificou-se RRE nos terços apical (1), médio(1) e apical e médio (1) dos segundos molares adjacentes aos terceiros molares retidos.

Estudos alertam sobre riscos de inflamação periodontal e ocorrência de lesões associadas a manutenção de terceiros molares impactados assintomáticos em adultos jovens (Offenbacher *et al*, 2012; Hounsome *et al*, 2020). A faixa etária predominante neste estudo foi maior que 18 anos (93,75%), chamando atenção para a ocorrência da reabsorção na raiz distal do segundo molar adjacente principalmente no estágio inicial, pois foi verificado que 87,5% (14) apresentavam grau leve de reabsorção em adultos jovens. A gravidade tende a aumentar com o tempo, já que a reabsorção radicular causada pela pressão mecânica dos dentes impactados é um processo progressivo (Wang *et al*.,2017), corroborando com os achados deste estudo que observou RRE de intensidade severa no indivíduo com 28 anos e 08 meses de idade.

Um dos principais desafios do presente estudo está relacionado a limitação da coleta da coleta de tomografias em apenas um centro radiológico, o tamanho da amostra reduzida e a alta concentração dos dados em uma única categoria para a maioria das variáveis, o que reduz a variabilidade dos dados. Este desbalanceamento limita a análise explicativa das variáveis e pode dificultar a obtenção de resultados consistentes em métodos de avaliação de independência entre variáveis, o que pode influenciar a análise estatística e a interpretação dos resultados.

CONCLUSÃO

Baseado nos resultados do presente estudo conclui-se que:

- Todos os terceiros molares inferiores avaliados estavam impactados, sendo que 81,25%(13) estavam semi retidos e 18,75% (3) retidos.
- Observou-se que 56,25%(9) dos terceiros molares foram posicionados

horizontalmente e 43,75%(7) mesioangulados.

- Em relação a reabsorção radicular externa nos segundos molares adjacentes, verificou-se que 68,75%(11) apresentou grau leve e 12,50%(2) moderado com maior acometimento no terço cervical com 87,5%(14) .
- Não houve uma evidência estatisticamente significativa da relação da intensidade da reabsorção com a posição (p=0.6787) e a inclinação (p=0.6033) do terceiro molar.

REFERÊNCIAS

Franco ER, Assis IO. Estudo das posições de terceiros molares inclusos e suas classificações clínicas e radiográficas segundo Winter e Pell & Gregory. Rev Ciênc Saúde Nova Esperança. 2018;16(3):58-66. Disponível em: https://revista.facene.com.br/index.php/revistane/article/view/21.

Nogueira ÉF de C et al. Apicectomia no tratamento de reabsorção radicular causada por terceiro molar incluso: relato de caso. Rev Cir Traumatol Buco-Maxilo-Fac. 2019; 42-46. Disponível em: https://www.revistacirurgiabmf.com/2019/04/Artigos/09ArtClinicoApicectomianotratamentodereabsorcao.pdf

Lima DMD et al. Spatial position and anatomical characteristics associated with impacted third molars using a map-reading strategy on cone-beam computed tomography scans: a retrospective analysis. Diagnostics. 2024;14(3):260. doi: 10.3390/diagnostics14030260. Disponível em: https://doi.org/10.3390/diagnostics14030260.

Ericson S, Kurol J. Incisor root resorptions due to ectopic maxillary canines imaged by computerized tomography: a comparative study in extracted teeth. Angle Orthod. 2000 Aug;70(4):276-83. doi: 10.1043/0003-3219(2000)070<0276>2.0.CO;2.

Oenning AC et al. External root resorption of the second molar associated with third molar impaction: comparison of panoramic radiography and cone beam computed tomography. J Oral Maxillofac Surg. 2014 Aug;72(8):1444-55. doi: 10.1016/j.joms.2014.03.023.

Li D et al. External root resorption in maxillary and mandibular second molars associated with impacted third molars: a cone-beam computed tomographic study. *Clin Oral Investig*. 2019 Dec;23(12):4195-4203. doi: 10.1007/s00784-019-02859-3.

Wang D et al. External root resorption of the second molar associated with mesially and horizontally impacted mandibular third molar: evidence from cone beam computed tomography. Clin Oral Investig. 2017 May;21(4):1335-1342. doi: 10.1007/s00784-016-1888-y.

Gürses G et al. The effect of impacted third molars on second molar external root resorption, a cross-sectional cone beam computed tomography study. Med Oral Patol Oral Cir Bucal. 2023 Nov 1;28(6):e504-e511. doi: 10.4317/medoral.25860.

Offenbacher S et al. What are the local and systemic implications of third molar retention? J Oral Maxillofac Surg. 2012 Sep;70(9 Suppl 1):S58-65. doi: 10.1016/j.joms.2012.04.036.

Hounsome J et al. Prophylactic removal of impacted mandibular third molars: a systematic review and economic evaluation. Health Technol Assess. 2020 Jun;24(30):1-116. doi: 10.3310/hta24300.