



COMPLICAÇÕES DA DERIVAÇÃO VENTRÍCULO-PERITONEAL EM PACIENTES PEDIÁTRICOS: UMA REVISÃO INTEGRATIVA

Isabella Francisca Monteiro de Araújo¹, Germano Tourinho e Silva¹, Maria Clara Lopes Teixeira¹, Heitor Rodrigues Lobo¹, Victor Coêlho Brandão¹, Iago Noronha Tavares Duarte¹, Américo Nascimento Pessoa¹, Américo Nascimento Pessoa¹, João Victor Gonçalves Gomes¹, Clara Helena Brito de Souza Rodrigues¹, Débora de Oliveira Ferreira¹, Haniel Bringel Fuentes¹, Kaline Esdras Lima Queiroz¹, Tarsila Pinheiro Brás¹, Pedro Guilherme Melo Viveiros Oliveira¹, Pedro Guilherme Melo Viveiros Oliveira¹, Maria Clara Sales Borges de Souza¹, Emanuelle Moraes De Carvalho¹, Gêmyna Thalita de Sousa Silva¹, Maria Eduarda Magalhães Prado Pedrosa¹, Livia de Oliveira Castelo Branco¹, Thaís Costa Ribeiro Sales¹, Thaís Costa Ribeiro Sales¹, Ana Caroline Borges Lustosa¹, Ana Caroline Borges Lustosa¹, Gabriela Sousa Alves Tavares¹, Jeovanna Gabryella Reges da Silva¹, Kelly Dayane Fonseca da Costa¹, Júlia Schneider Ribeiro¹, Caroline Yuka Menezes Miyamoto¹, Lyvia Cristine Lopes Oliveira Leal¹, Karlla Patrícia Cavalcante Machado¹, Amanda Letícia Rodrigues Luz¹, Maria Eduarda Alencar Santos¹, Leonardo Dias Mar Lages¹, Aguinaldo Pereira Dias¹, Luiza Gabriela da Silva Sousa¹, Rebeca Meireles Melo Fagundes¹, Beatriz Ribas de Melo¹, Sérgio Leandro Pinheiro Raulino Junior¹, Nathalia Elen Vieira Costa¹

REVISÃO INTEGRATIVA DE LITERATURA

RESUMO

Introdução: A hidrocefalia é caracterizada pelo acúmulo de líquido cefalorraquidiano (LCR) no sistema ventricular cerebral, levando ao aumento da pressão intracraniana e dilatação dos ventrículos. Em crianças, manifesta-se por irritabilidade, crescimento acelerado do perímetro cefálico e sinais de hipertensão intracraniana. A derivação ventrículo-peritoneal (DVP) é uma técnica cirúrgica comum para drenagem do LCR. **Objetivo:** Analisar as complicações associadas à DVP em pacientes pediátricos, identificando fatores de risco, padrões de ocorrência e desfechos clínicos, para melhorar os cuidados e resultados clínicos. **Metodologia:** Realizou-se uma revisão integrativa consultando PubMed e SciELO. Utilizaram-se descritores como "ventriculoperitoneal shunt," "complications," "hydrocephalus," "infection," e "malfunction". Foram incluídos artigos dos últimos cinco anos, em português e inglês, abordando complicações da DVP. Excluíram-se estudos fora do escopo, não disponíveis em texto completo e duplicados. Selecionaram-se 11 artigos para análise. **Resultados:** Foram integrados 11 artigos que destacaram complicações como infecções, mau funcionamento do dispositivo, obstruções e complicações abdominais. Infecções de shunt ocorrem em até 15% dos casos pediátricos, frequentemente nos primeiros 6 a 12 meses pós-cirurgia. O mau funcionamento do cateter distal é comum e requer revisões cirúrgicas frequentes. Complicações raras incluem pseudocistos abdominais, extrusão distal do



cateter e infecções bacterianas gram-negativas, com altas taxas nos primeiros dias após a inserção do shunt. Revisões frequentes aumentam o risco de complicações. Conclusões: A DVP, embora eficaz, apresenta várias complicações que impactam a qualidade de vida dos pacientes pediátricos. Infecções e mau funcionamento do sistema são as complicações mais comuns. A gestão multidisciplinar e estratégias preventivas são essenciais para otimizar os resultados clínicos e a qualidade de vida dos pacientes.

Palavras-chave: Derivação ventrículo-peritoneal, Hidrocefalia, Complicações, Neurologia pediátrica, Cirurgia.

COMPLICATIONS OF VENTRICULOPERITONEAL SHUNT IN PEDIATRIC PATIENTS: AN INTEGRATIVE REVIEW

ABSTRACT

Introduction: Hydrocephalus is characterized by the accumulation of cerebrospinal fluid (CSF) in the cerebral ventricular system, leading to increased intracranial pressure and dilatation of the ventricles. In children, it is manifested by irritability, accelerated growth of the head circumference, and signs of intracranial hypertension. Ventriculoperitoneal shunt (PVD) is a common surgical technique for CSF drainage. **Objective:** To analyze the complications associated with PVD in pediatric patients, identifying risk factors, patterns of occurrence, and clinical outcomes, to improve care and clinical outcomes. **Methodology:** An integrative review was carried out in consultation with PubMed and SciELO. Descriptors such as "ventriculoperitoneal shunt," "complications," "hydrocephalus," "infection," and "malfunction" were used. Articles from the last five years, in Portuguese and English, addressing complications of PVD were included. Out-of-scope, full-text, and duplicate studies were excluded. A total of 11 articles were selected for analysis. **Results:** We included 11 articles that highlighted complications such as infections, device malfunctions, obstructions, and abdominal complications. Shunt infections occur in up to 15% of pediatric cases, often within the first 6 to 12 months postoperatively. Distal catheter malfunction is common and requires frequent surgical revisions. Rare complications include abdominal pseudocysts, distal catheter extrusion, and gram-negative bacterial infections, with high rates in the first few days after shunt insertion. Frequent revisions increase the risk of complications. **Conclusions:** PVD, although effective, has several complications that impact the quality of life of pediatric patients. Infections and system malfunctions are the most common complications. Multidisciplinary management and preventive strategies are essential to optimize clinical outcomes and quality of life for patients.

Keywords: Ventriculoperitoneal shunt, Hydrocephalus, Complications, Pediatric neurology, Surgery.



**COMPLICAÇÕES DA DERIVAÇÃO VENTRÍCULO-PERITONEAL EM PACIENTES PEDIÁTRICOS:
UMA REVISÃO INTEGRATIVA**

Araujo et. al.

Dados da publicação: Artigo recebido em 04 de Abril e publicado em 24 de Maio de 2024.

DOI: <https://doi.org/10.36557/2674-8169.2024v6n5p1786-1800>

Autor correspondente: *Isabella Francisca Monteiro de Araújo* - isbellamonteiro.med@gmail.com

This work is licensed under a [Creative Commons Attribution 4.0 International License](https://creativecommons.org/licenses/by/4.0/).



INTRODUÇÃO

A hidrocefalia é uma condição caracterizada pelo acúmulo patológico de líquido cefalorraquidiano (LCR) no sistema ventricular cerebral, que provoca aumento da pressão intracraniana e dilatação dos ventrículos cerebrais. Tal condição é resultado de um desequilíbrio entre a produção e a absorção desse fluido, podendo manifestar-se em diferentes faixas etárias e apresentar-se como uma condição congênita ou adquirida, com etiologias variadas (Oliveira *et al.*, 2023).

Crianças acometidas manifestam sinais e sintomas distintos conforme o avançar da idade. Os recém-nascidos geralmente apresentam irritabilidade, letárgia, crescimento acelerado do perímetro cefálico e vômitos. Em lactentes, é perceptível a assimetria craniofacial, abaulamento de fontanelas, além dos vasos sanguíneos que tornam-se evidentes na face e couro em decorrência da congestão venosa. A partir do segundo ano de vida, momento em que as fontanelas já encontram-se fechadas, há presença principalmente de sinais focais e sinais de hipertensão intracraniana (De Costa Veloso; Santiago, 2024).

Com o passar da idade, a criança apresenta as manifestações clássicas, com sintomas de hipertensão intracraniana, entre eles cefaleia, vômitos e edema da papila óptica. É possível perceber, mesmo que raro, um sinal característico da doença, denominado sinal do "Olhar Em Sol Poente". A longo prazo, a criança pode apresentar outras manifestações relacionadas ao quadro, como macrocefalia, crises convulsivas, prejuízo no desenvolvimento, cefaleia progressiva, dificuldades respiratórias e falta de coordenação motora (Soares *et al.*, 2023).

Os pacientes pediátricos com hidrocefalia frequentemente requerem intervenções terapêuticas para o controle do aumento da pressão intracraniana e a prevenção de sequelas neurológicas associadas à compressão cerebral. Entre as abordagens terapêuticas utilizadas, a derivação ventrículo-peritoneal (DVP) é um manejo definitivo e destaca-se como uma das principais técnicas cirúrgicas empregadas para a drenagem do excesso de LCR e a manutenção da pressão intracraniana dentro de limites aceitáveis (Barbosa *et al.*, 2020).

A DVP opera mediante a inserção de um cateter no sistema ventricular do cérebro, conectado a uma válvula unidirecional, que por sua vez está ligada a um cateter distal que se estende até a cavidade peritoneal, permitindo a drenagem do líquido cefalorraquidiano. Este procedimento envolve a criação de um trajeto para o desvio do excesso de LCR dos ventrículos cerebrais, onde se acumula de forma patológica, para a cavidade peritoneal, onde é absorvido pelo peritônio (Garegnani *et al.*, 2020).

A válvula unidirecional desempenha um papel crucial, regulando o fluxo do LCR e prevenindo o refluxo, garantindo assim que o líquido flua apenas em direção à cavidade peritoneal. Existem diferentes tipos de válvulas, incluindo válvulas de pressão fixa e ajustável, que permitem personalizar o tratamento conforme as necessidades individuais do paciente. O cateter distal, posicionado na cavidade peritoneal, é responsável pela distribuição do LCR, permitindo sua absorção eficiente pelo sistema linfático e vasos sanguíneos da região peritoneal (Rymarczuk *et al.*, 2020).

Embora a DVP seja considerada uma intervenção eficaz e amplamente utilizada, sua aplicação em pacientes pediátricos está associada a uma série de complicações potenciais, que podem impactar significativamente a evolução clínica e o prognóstico

desses indivíduos. Entre as complicações mais comuns relatadas na literatura médica incluem-se a disfunção valvular, infecção, distúrbios eletrolíticos, sangramentos intracranianos e crises epiléticas pós-cirúrgicas (Da Silva et al., 2021).

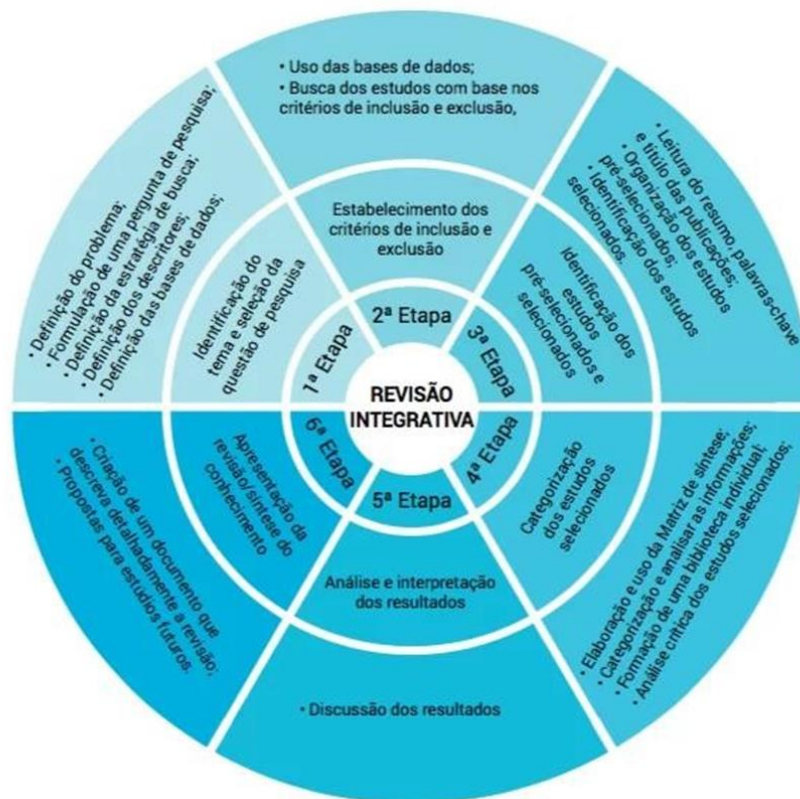
O diagnóstico e o manejo das complicações da DVP em pacientes pediátricos requerem uma abordagem multidisciplinar, envolvendo neurocirurgiões, pediatras, neurologistas e outros profissionais de saúde. A compreensão detalhada dessas complicações, juntamente com estratégias de prevenção e tratamento adequadas, é essencial para otimizar os resultados clínicos e a qualidade de vida desses pacientes (Barbosa et al., 2020).

Neste contexto, o presente estudo tem como objetivo analisar as complicações associadas à DVP, a fim de identificar fatores de risco, padrões de ocorrência e desfechos clínicos associados a essas complicações. Essas informações são essenciais para aprimorar a qualidade do cuidado oferecido a essa população de pacientes e melhorar seus desfechos clínicos a longo prazo.

METODOLOGIA

A pesquisa foi realizada seguindo os critérios de uma revisão integrativa, onde foram incluídas estudos experimentais e não experimentais, composta por as seguintes etapas: delimitação do tema, determinação dos critérios de inclusão, edificação de instrumento para coleta de dados relevantes dos artigos encontrados, avaliação e análise dos artigos pré-selecionados, concluindo com a interpretação e discussão dos resultados encontrados.

Figura 01 – Etapas de construção de uma revisão integrativa.





Fonte: Adaptado de Botelho; Cunha; Macedo, 2011, p.129.

Foram consultadas as bases de dados PubMed e SciELO. Os descritores utilizados foram "ventriculoperitoneal shunt," "complications," "hydrocephalus," "infection," e "malfunction," utilizando operações booleanas AND e OR para refinar as buscas.

Foram incluídos artigos publicados nos últimos cinco anos, em língua portuguesa e inglesa, que abordam complicações da derivação ventrículo-peritoneal, no formato de artigos originais, revisões sistemáticas e estudos de caso. Estudos fora do escopo do tema, artigos não disponíveis em texto completo e publicações duplicadas foram excluídos.

Inicialmente, foram encontrados 463 artigos nas bases de dados mencionadas. Após a aplicação dos critérios de inclusão e exclusão, 11 artigos foram selecionados para análise. Os dados extraídos dos artigos selecionados focaram nas complicações comuns e incomuns associadas à derivação ventrículo-peritoneal, como infecções, mau funcionamento do dispositivo, obstruções e complicações abdominais. As informações foram organizadas em categorias para facilitar a análise e discussão.

RESULTADOS

Esta revisão integrativa de literatura resultou na seleção de dez artigos científicos relevantes, publicados em português e inglês, que atenderam aos critérios de inclusão e exclusão estabelecidos na metodologia. A seleção incluiu estudos originais, revisões sistemáticas e relatos de casos, proporcionando uma visão abrangente sobre o manejo e as complicações da derivação ventrículo-peritoneal.

Os estudos selecionados abordam as complicações associadas à DVP, enfocando a conduta médica e da equipe multiprofissional diante dessas adversidades. As complicações mais frequentes incluem infecções, mau funcionamento do dispositivo, obstruções e complicações abdominais, como peritonite e formação de cistos. As complicações mais incomuns também foram selecionadas para discussão. Estas complicações podem levar a intervenções cirúrgicas repetidas e hospitalizações prolongadas, impactando significativamente a qualidade de vida dos pacientes.

A Tabela 01 expõe informações sobre os objetivos e conclusões dos estudos. Dentre os dez artigos selecionados, nove foram publicados na língua inglesa e dois na língua portuguesa. Com relação ao conteúdo dos estudos científicos revisados, os dados contidos na tabela fornecem uma visão abrangente das complicações relacionadas à derivação ventrículo-peritoneal (DVP), destacando diferentes aspectos epidemiológicos, fisiopatológicos e de manejo.

Tabela 01 – Caracterização dos artigos selecionados para compor a revisão.

	TÍTULO AUTOR / ANO	OBJETIVOS	CONCLUSÃO
--	-------------------------------	------------------	------------------



1	<p>Techniques and Nuances in Ventriculoperitoneal Shunt Surgery.</p> <p>Pillai <i>et al.</i>, 2021.</p>	<p>Revisar as diversas técnicas e nuances durante as diferentes etapas do VPS.</p>	<p>O planejamento pré-operatório, um protocolo padronizado de cirurgia de shunt, boa técnica cirúrgica, manuseio cuidadoso dos tecidos e curta duração da cirurgia são essenciais para reduzir as complicações da VPS. Especificamente, o uso do ponto de entrada anterior, a tunelização correta do shunt no plano subgaleal e subcutâneo, a profilaxia antibiótica adequada, o uso de shunts impregnados de antibióticos e o fechamento meticuloso da pele com suturas antimicrobianas podem levar a uma redução no mau funcionamento do shunt e na infecção.</p>
2	<p>Abdominal Complications Related to Ventriculoperitoneal Shunt Placement: A Comprehensive Review of Literature.</p> <p>Furtado <i>et al.</i>, 2021.</p>	<p>Estudar os principais aspectos associados às complicações abdominais após inserção de derivação ventriculoperitoneal (VPS), incluindo a fisiopatologia, aspectos epidemiológicos, bem como a justificativa para manejo e prevenção de acordo com o “estado da situação” atual.</p>	<p>Apesar das complicações abdominais relacionadas à DVP serem consideradas raras em alguns relatos, a presente revisão sobre esse tema demonstra que essas complicações são provavelmente subnotificadas em muitas instituições de neurocirurgia. A vigilância rigorosa de todos os pacientes após a colocação do shunt é fundamental para o diagnóstico imediato e o melhor manejo.</p>
3	<p>Ventriculoperitoneal shunt complication in pediatric hydrocephalus: risk factor analysis from a single institution in Nepal.</p> <p>Paudel <i>et al.</i>, 2020.</p>	<p>Relatar nossa experiência de 4 anos no manejo de profissionais de saúde pediátricos com shunts VP, suas complicações e análise de fatores de risco para falha do shunt.</p>	<p>O maior tempo cirúrgico, a menor experiência do cirurgião e a prioridade do caso (emergência) foram fatores de risco independentes para complicações do shunt.</p>



5	<p>Early complications of ventriculoperitoneal shunt in pediatric patients with hydrocephalus.</p> <p>Khan <i>et al.</i>, 2021.</p>	<p>Conhecer as complicações da SVP no pós-operatório precoce, em pacientes pediátricos com hidrocefalia.</p>	<p>O shunt de VP é o tratamento mais utilizado para HDC, mas está predisposto a complicações e quase todo quinto caso de shunt de VP apresenta complicações. Bloqueio do shunt, infecções e complicações relacionadas à ferida abdominal são complicações precoces comuns em pacientes pediátricos com hidrocefalia.</p>
6	<p>A retrospective study on ventriculoperitoneal shunt complications in a tertiary care centre.</p> <p>Kumar <i>et al.</i>, 2020.</p>	<p>Avaliar a eficácia do procedimento, analisar as complicações do shunt VP e reconhecer os fatores que influenciam o mau funcionamento do shunt.</p>	<p>O procedimento VPS levou a complicações em vários pacientes, sendo a mais comum obstrução do cateter proximal e má absorção peritoneal ou obstrução da extremidade inferior seguida de abscesso e infecção.</p>
7	<p>Unusual complications of ventriculoperitoneal shunt surgery: Tertiary care experience.</p> <p>Faheem <i>et al.</i>, 2022.</p>	<p>Relatar um estudo de 13 pacientes pediátricos que apresentaram complicações muito raras de cirurgia de derivação VP durante um período de 6 anos, juntamente com sua fisiopatologia e manejo.</p>	<p>Além das complicações comuns da cirurgia de derivação VP, hoje em dia são cada vez mais observadas complicações incomuns em crianças. Os neurocirurgiões devem se familiarizar para lidar com essas complicações raras. O diagnóstico e o tratamento imediatos dessas complicações incomuns resultam em um resultado excelente.</p>
8	<p>Complicações da Derivação Ventrículo-Peritoneal em Pacientes Pediátricos.</p> <p>Da Cunha <i>et al.</i>, 2021.</p>	<p>Identificar as principais complicações deste procedimento.</p>	<p>Conclui-se que embora a derivação ventrículo-peritoneal seja, na maioria das vezes, a escolha principal de tratamento da hidrocefalia, ela ainda é acompanhada de altas taxas de complicações.</p>



9	<p>Pseudocisto abdominal gigante como complicação de derivação ventriculoperitoneal.</p> <p>Da Mata Leite <i>et al.</i>, 2021.</p>	<p>Relatar um caso clínico de uma paciente de 21 anos que desenvolveu complicações significativas após a implantação de uma derivação ventriculoperitoneal.</p>	<p>O tratamento dos casos de pseudocistos não possui padronização terapêutica. Assim, o caso clínico descrito ilustra essa complicação rara da derivação ventriculoperitoneal, enfatizando a importância do diagnóstico assertivo e da conduta adequada a fim de evitar complicações subsequentes e possibilitar um bom prognóstico.</p>
10	<p>Management of ventriculoperitoneal shunt complications in children: A review of 34 cases.</p> <p>Ghritlaharey <i>et al.</i>, 2023.</p>	<p>Analisar a demografia das crianças que apresentaram complicações na derivação ventriculoperitoneal (DVP). Os objetivos secundários foram revisar as características clínicas, os procedimentos cirúrgicos realizados para o manejo das complicações da DVP e o resultado final.</p>	<p>A inserção de VPS feita para o tratamento de hidrocefalia em lactentes e crianças foi associada a diversas complicações. Setenta por cento das complicações ocorreram nos primeiros 6 meses após a inserção do VPS. Dois terços das complicações foram relacionadas ao cateter VPS distal.</p>
11	<p>Challenges in the management of Gram-negative bacterial infections in patients with ventriculoperitoneal shunt.</p> <p>Ahmad <i>et al.</i>, 2021.</p>	<p>Resumir a epidemiologia, as características clínicas, o manejo e a prevenção de infecções de derivação de VP Gram-negativas em adultos.</p>	<p>As infecções bacterianas Gram-negativas do VP são significativas, pois estão associadas a piores resultados clínicos. Tendo em vista os fatores de risco e eventos desencadeantes, as modalidades de tratamento podem mudar. Uma combinação de terapia antimicrobiana apropriada, controle oportuno da fonte e uma abordagem multidisciplinar, incluindo serviços de consulta de doenças infecciosas, são necessários para gerenciar eficazmente infecções complexas de shunt e, portanto, evitar as complicações associadas.</p>

Fonte: Elaborado pelos autores.

Ghritlaharey *et al.*, (2023) discute as complicações associadas à colocação de derivação ventrículo-peritoneal no tratamento da hidrocefalia em pacientes pediátricos. As complicações são comuns, especialmente nos primeiros 6 a 12 meses após a cirurgia,

e muitas vezes requerem procedimentos de revisão. Infecções relacionadas ao VPS ocorrem em até 15% dos casos pediátricos e, no estudo, 2,38% das crianças apresentaram infecções no trato de derivação. O mau funcionamento do cateter distal é uma complicação significativa, frequentemente necessitando de revisões cirúrgicas. Outras complicações incluem o enrolamento do cateter distal sob a pele, extrusão do cateter por várias partes do corpo, e vazamento de LCR. O mau funcionamento do cateter proximal ou ventricular também é um problema relevante.

A incidência de complicações varia conforme a idade do paciente, a indicação para a inserção do DVP, e a técnica utilizada. Ghritlaharey *et al.*, (2023) também documentou dois óbitos entre crianças submetidas a procedimentos de revisão de DVP, ambos decorrentes do mau estado geral e do sistema nervoso central dos pacientes. Em geral, 12% das crianças no estudo desenvolveram complicações e necessitaram de revisões, com a maioria ocorrendo nos primeiros seis meses pós-operatórios, e dois terços das complicações relacionadas ao cateter distal.

Da Cunha *et al.*, (2021) destaca a disfunção de válvula como principal complicação pós-DVP. Esta condição ocorre quando o sistema de válvula implantado para regular o fluxo do LCR do cérebro para a cavidade peritoneal não funciona adequadamente. Existem diferentes tipos de disfunção de válvula, incluindo bloqueio proximal, onde o cateter pode ser obstruído por tecido cerebral ou detritos, e bloqueio distal, causado por aderências, infecções ou problemas de absorção pelo peritônio. Além disso, problemas mecânicos podem ocorrer devido a defeitos de fabricação ou desgaste ao longo do tempo, afetando o ajuste da pressão do LCR.

Em seu estudo, Paudel *et al.*, (2021) avaliou que 26,7% dos pacientes pediátricos desenvolveram complicações após a cirurgia de derivação ventriculoperitoneal (VP) em um período de 30 meses. O mau funcionamento do shunt foi mais comum do que a infecção (21,7% vs. 5%). As complicações foram mais frequentes em pacientes do sexo masculino, em crianças maiores (não bebês), em casos com etiologia tumoral, em cirurgias com duração superior a uma hora, realizadas por médicos residentes e em procedimentos de emergência. A experiência do cirurgião, a duração da cirurgia e a prioridade do caso foram significativamente associadas ao insucesso do shunt.

Furtado *et al.*, (2021) discute a fisiopatologia e as complicações associadas aos shunts ventriculoperitoneais (SVP), com foco no papel da cavidade peritoneal. A cavidade peritoneal é crucial para desviar o líquido cefalorraquidiano (LCR) devido à sua alta capacidade de absorção. No entanto, a falha da membrana peritoneal em absorver o LCR de forma eficaz é uma causa primária de mau funcionamento do SVP, frequentemente devido a comprometimentos anatômicos e fisiológicos semelhantes aos observados na diálise peritoneal.

Corroborando com os estudos de Da Mata Leite *et al.*, (2021), Furtado *et al.*, (2021) também aborda o pseudocisto abdominal como uma complicação rara, porém significativa. Os autores explicam que o pseudocisto abdominal nada mais é que uma coleção loculada de líquido intra-abdominal que se desenvolve em torno do cateter distal dentro da cavidade peritoneal, manifestando-se como uma massa localizada de tamanho variável e geralmente estéril. Os sintomas podem variar desde leve desconforto abdominal até uma síndrome de obstrução intestinal. Alguns fatores de risco associados à formação de pseudocistos incluem histórico prévio de infecções,



múltiplas revisões do sistema de derivação ventriculoperitoneal e intervenções cirúrgicas abdominais anteriores.

Ahmad *et al.*, (2021), por sua vez, explana sobre as infecções bacterianas Gram-negativas como uma grave complicação da DVP. É afirmado que a frequência dessas infecções é mais alta nos primeiros dias após a inserção do shunt, com taxas variando amplamente de 56% a 87% dentro do primeiro mês. Essas infecções podem ser atribuídas a vários fatores de risco, como a habilidade do neurocirurgião, ocorrência de vazamentos de líquido cefalorraquidiano após a cirurgia e o uso de neuroendoscópios, que podem introduzir microrganismos na cavidade ventricular.

Pacientes pediátricos, especialmente aqueles com menos de um ano de idade no momento da inserção do shunt, têm um risco significativamente maior de desenvolver infecções em comparação com adultos. Estudos mostram que a incidência de infecção é cerca de três vezes maior nessa faixa etária. Além disso, certas condições subjacentes, como hidrocefalia congênita e disrafismo espinhal, estão particularmente associadas a taxas mais altas de infecção. Por exemplo, a hidrocefalia obstrutiva tem uma taxa de infecção mais elevada do que outros tipos de hidrocefalia, como a comunicante ou idiopática (Ahmad *et al.*, 2021).

A necessidade de revisão do shunt devido a complicações como mau funcionamento ou obstrução também aumenta o risco de infecção. Estudos indicam que a taxa de infecção após revisão do shunt é significativamente maior do que na colocação inicial, devido à cicatrização do tecido e maior exposição a microrganismos durante procedimentos repetidos. Além disso, certos procedimentos intra-abdominais, como os realizados em pacientes com mielomeningocele para controle da incontinência, podem aumentar o risco de infecção retrograda da extremidade distal do shunt VP. Isso ocorre porque esses procedimentos podem comprometer a barreira natural do corpo contra infecções (Ahmad *et al.*, 2021; Khan *et al.*, 2021).

Além disso, é possível mencionar outras complicações relacionadas à revisão do shunt, em decorrência da necessidade de múltiplos procedimentos cirúrgicos para a manutenção da DVP. Kumar *et al.*, (2020) aponta que em neonatos, a fragilidade da pele pode levar à necrose do couro cabeludo devido à repetição dos shunts. Estudos indicam que até 20% dos pacientes podem apresentar bloqueio do shunt, e a taxa de infecção pode atingir 24,6% em crianças com hidrocefalia não tumoral. No presente estudo, 14,2% dos pacientes tiveram obstrução do shunt, sendo 9,2% por detritos proximais e 5% por obstrução distal, enquanto 3,9% apresentaram infecção. A má colocação do cateter proximal foi observada em 7,1% dos casos, e a desconexão e fratura do shunt representaram 15% dos problemas, com maior incidência nos shunts occipitais em comparação aos frontais.

Já Faheem *et al.*, (2022) destaca as complicações raras, como a extrusão distal do cateter pela cavidade oral, abertura anal, uretral ou parede abdominal, bem como complicações relacionadas ao cateter ventricular, que são menos descritas na literatura e geralmente limitadas a relatos de casos isolados.

A migração distal do cateter pode levar a várias complicações. A perfuração intestinal com extrusão anal do cateter é a complicação distal mais comum, com incidência entre 0,1-0,7%. Isso ocorre devido à irritação constante e aderência do cateter à parede visceral, resultando em resposta inflamatória e perfuração. A atividade peristáltica facilita a extrusão anal. Outro exemplo é a extrusão pela cavidade oral, que



resulta da perfuração do estômago por irritação do cateter e subsequente peristaltismo reverso devido a vômitos. Já a extrusão pela abertura uretral é rara devido à natureza extraperitoneal da bexiga, mas pode ocorrer por reação inflamatória e pressão intra-abdominal, especialmente após lesões ou cirurgias abdominais prévias (Faheem *et al.*, 2022).

Complicações relacionadas ao cateter ventricular incluem hematomas subdural, extradural e sangramento intraventricular. A rápida descompressão intracraniana pode causar essas complicações. A incidência de sangramento epidural é de 5,6% e sangramento intraventricular de 1,59%. Casos específicos de extrusão pela parede abdominal e umbigo são extremamente raros e podem ocorrer devido a deiscência da ferida, infecção, necrose isquêmica da pele, má nutrição, anomalias congênitas ou alergia aos componentes do shunt (Faheem *et al.*, 2022; Khan *et al.*, 2021).

CONSIDERAÇÕES FINAIS

A disfunção valvular é uma das complicações mais frequentes da DVP, podendo resultar em falha do sistema de drenagem e consequente recorrência da hidrocefalia. Além disso, infecções são uma preocupação importante, uma vez que podem levar a complicações graves, como meningite e sepse, especialmente em pacientes pediátricos com sistemas imunológicos imaturos.

Complicações significativas incluem mau funcionamento do cateter distal, enrolamento do cateter sob a pele, extrusão do cateter por várias partes do corpo e vazamento de líquido cefalorraquidiano (LCR). A idade do paciente, a indicação para a inserção do DVP e a técnica utilizada influenciam a incidência dessas complicações. Além disso, dois óbitos foram documentados entre crianças submetidas a procedimentos de revisão de DVP, ambos decorrentes do mau estado geral e do sistema nervoso central dos pacientes.

Complicações como pseudocisto abdominal, perfuração intestinal e extrusão do cateter são raras, mas significativas. Infecções bacterianas, especialmente por bactérias Gram-negativas, são uma preocupação grave, com taxas mais altas de ocorrência nos primeiros dias após a inserção do shunt. Pacientes pediátricos, particularmente os menores de um ano, têm um risco maior de infecção. A necessidade de revisões frequentes aumenta ainda mais o risco de complicações infecciosas e mecânicas. Em casos de neonatos, a fragilidade da pele pode levar à necrose do couro cabeludo devido à repetição dos shunts.



REFERÊNCIAS

AHMAD, Faran et al. Challenges in the management of Gram-negative bacterial infections in patients with ventriculoperitoneal shunt. **Cureus**, v. 13, n. 8, 2021.

BARBOSA, Amanda Ferreira et al. Ventricular-peritoneal shunt in newborns in a high-risk maternity unit: case series. **Arquivos Brasileiros de Neurocirurgia: Brazilian Neurosurgery**, v. 39, n. 02, p. 079-082, 2020.

DA COSTA VELOSO, Elyssandra Keila; SANTIAGO, Roberta Fortes. ASSISTÊNCIA DE ENFERMAGEM À PACIENTE COM HIDROCEFALIA CONGÊNITA: UM RELATO DE EXPERIÊNCIA. **REVISTA SAÚDE MULTIDISCIPLINAR**, v. 16, n. 1, 2024.

DA CUNHA, Marianne Muller et al. Complicações da Derivação Ventrículo-Peritoneal em Pacientes Pediátricos. **Revista Neurociências**, v. 29, p. 1-19, 2021.

DA MATA LEITE, Izabel Feitosa et al. Pseudocisto abdominal gigante como complicação de derivação ventriculoperitoneal: relato de caso. **Brazilian Journal of Development**, v. 7, n. 5, p. 49443-49451, 2021.

DA SILVA, Renan Binatti et al. Infecção na derivação ventriculoperitoneal: síntese das principais evidências clínicas. **International Journal of Health Management Review**, v. 7, n. 2, 2021.

FAHEEM, Mohd et al. Unusual complications of ventriculoperitoneal shunt surgery: Tertiary care experience. **Journal of Pediatric Neurosciences**, v. 17, n. 1, p. 30-35, 2022.

FURTADO, Leopoldo Mandic Ferreira et al. Abdominal complications related to ventriculoperitoneal shunt placement: a comprehensive review of literature. **Cureus**, v. 13, n. 2, 2021.

GAREGNANI, Luis et al. Ventriculo-peritoneal shunting devices for hydrocephalus. **Cochrane Database of Systematic Reviews**, n. 6, 2020.

GHRITLAHAREY, Rajendra Kumar. Management of ventriculoperitoneal shunt complications in children: A review of 34 cases. **African Journal of Paediatric Surgery**, v. 20, n. 2, p. 109-115, 2023.

KHAN, Bilal et al. Early complications of ventriculoperitoneal shunt in pediatric patients with hydrocephalus. **Cureus**, v. 13, n. 2, 2021.

KUMAR, Pankaj et al. A retrospective study on ventriculoperitoneal shunt complications in a tertiary care centre. **Indian Journal of Neurosurgery**, v. 9, n. 03, p. 170-174, 2020.



OLIVEIRA, Emmanuelle Marie Albuquerque et al. Breves considerações sobre o tumor cerebral e hidrocefalia infantil. **Editora Licuri**, p. 28-37, 2023.

PAUDEL, Prakash et al. Ventriculoperitoneal shunt complication in pediatric hydrocephalus: risk factor analysis from a single institution in Nepal. **Asian Journal of Neurosurgery**, v. 15, n. 01, p. 83-87, 2020.

PILLAI, Shibu V. Techniques and nuances in ventriculoperitoneal shunt surgery. **Neurology India**, v. 69, n. Suppl 2, p. S471-S475, 2021.

SOARES, Fernando de Faria Rocha et al. HIDROCEFALIA: TRATAMENTO PRECOCE DA HIDROCEFALIA EM CRIANÇAS. **Revista Ibero-Americana de Humanidades, Ciências e Educação**, v. 9, n. 10, p. 1226-1238, 2023.

RYMARCZUK, George N. et al. A comparison of ventriculoperitoneal and ventriculoatrial shunts in a population of 544 consecutive pediatric patients. **Neurosurgery**, v. 87, n. 1, p. 80-85, 2020.