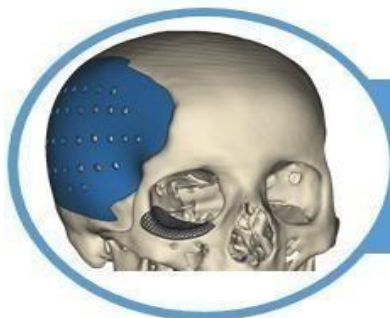



Ninfoplastia: Uma Análise Completa das Técnicas Cirúrgicas e seus Desdobramentos Emocionais

Carlos Augusto da Conceição Sena Filho, Washington Luiz do Nascimento, William Ferreira de Carvalho, João Gilberto Mendonça Bezerra Jales, Leonardo Nascimento de Sousa Batista, Adrianna Torres da Costa, Leonardo Cavalcante de Carvalho, Maria Carolina Oliveira Azevedo, Guilherme Tambosi Baseman

REVISÃO INTEGRATIVA

RESUMO

Introdução: A ninfoplastia, também conhecida como labioplastia, é um procedimento cirúrgico que tem ganhado cada vez mais destaque na área da cirurgia plástica genital feminina. Neste contexto, é fundamental uma análise completa das técnicas cirúrgicas envolvidas na ninfoplastia e de seus impactos emocionais, a fim de compreender melhor os benefícios e as potenciais repercussões psicológicas dessa intervenção cirúrgica. **Objetivo:** Explorar e compreender as técnicas cirúrgicas envolvidas na ninfoplastia, analisando os impactos emocionais pré e pós-operatórios nas pacientes. **Metodologia:** Foram utilizadas as bases de dados Google Scholar, Scielo e Medline, buscando artigos publicados entre os anos de 2015 e 2023, nos idiomas Português ou Inglês. **Considerações Finais:** Com base na análise das técnicas cirúrgicas envolvidas na ninfoplastia e em seus desdobramentos emocionais, é possível concluir que essa cirurgia representa uma opção eficaz para mulheres que buscam melhorar sua autoimagem genital e reduzir sintomas de desconforto ou insatisfação. Portanto, uma abordagem holística, que leve em consideração não apenas os aspectos técnicos da cirurgia, mas também o bem-estar psicológico das pacientes, é crucial para garantir resultados satisfatórios e duradouros.

Palavras-chave: Ninfoplastia, Técnicas Cirúrgicas, Emocional.

Nymphoplasty: A Complete Analysis of Surgical Techniques and their Emotional Developments

ABSTRACT

Introduction: Nymphoplasty, also known as labiaplasty, is a surgical procedure that has gained increasing prominence in the area of female genital plastic surgery. In this context, a complete analysis of the surgical techniques involved in nymphoplasty and their emotional impacts is essential, in order to better understand the benefits and potential psychological repercussions of this surgical intervention. **Objective:** Explore and understand the surgical techniques involved in nymphoplasty, analyzing the pre- and post-operative emotional impacts on patients. **Methodology:** The Google Scholar, Scielo and Medline databases were used, searching for articles published between 2015 and 2023, in Portuguese or English. **Final Considerations:** Based on the analysis of the surgical techniques involved in nymphoplasty and its emotional consequences, it is possible to conclude that this surgery represents an effective option for women seeking to improve their genital self-image and reduce symptoms of discomfort or dissatisfaction. Therefore, a holistic approach, which takes into account not only the technical aspects of the surgery, but also the psychological well-being of patients, is crucial to guarantee satisfactory and lasting results.

Keywords: Nymphoplasty, Surgical Techniques, Emotional.

Dados da publicação: Artigo recebido em 03 de Fevereiro e publicado em 23 de Março de 2024.

DOI: <https://doi.org/10.36557/2674-8169.2024v6n3p2087-2100>

Autor correspondente: Carlos Augusto da Conceição Sena Filho - caafilho@hotmail.com

This work is licensed under a [Creative Commons Attribution 4.0 International License](https://creativecommons.org/licenses/by/4.0/).



INTRODUÇÃO

A ninfoplastia é um procedimento cirúrgico estético que visa modificar a aparência dos lábios menores da vulva, também conhecidos como ninfas. Geralmente, é feito para corrigir assimetrias, reduzir o tamanho dos lábios ou melhorar a estética geral da região genital feminina^{1,5,6}.

Assim, é realizada por cirurgiões plásticos especializados e pode envolver diferentes técnicas, como a redução do tamanho dos lábios, correção de assimetrias, remodelação ou refinamento da aparência dos lábios menores da vulva. É um procedimento considerado seguro, mas requer uma cuidadosa avaliação médica e uma conversa detalhada entre o paciente e o cirurgião para determinar as expectativas e os resultados desejados^{2,6,7,8}.

Entre as vantagens desse procedimento estão o aumento da autoestima, a correção de desconfortos físicos, como irritação durante atividades físicas ou relação sexual, a melhora da higiene íntima, a correção de assimetrias e a obtenção de resultados estéticos desejados. No entanto, é essencial discutir todas as opções e expectativas com um cirurgião qualificado antes de decidir pela realização do procedimento^{8,9,10}.

Existem várias técnicas cirúrgicas utilizadas na ninfoplastia, dependendo das necessidades específicas do paciente e das preferências do cirurgião. Algumas das técnicas mais comuns incluem a redução dos lábios menores, que envolve a remoção de parte dos lábios para reduzir seu tamanho e melhorar a proporção em relação à região genital. Outra técnica é a remodelação ou refinamento, que visa criar uma aparência mais simétrica e esteticamente agradável nos lábios menores. Além disso, o cirurgião pode utilizar técnicas específicas para corrigir assimetrias e alcançar uma aparência mais equilibrada. A maneira como os tecidos são suturados após a cirurgia também pode variar, afetando o resultado final, com suturas feitas para minimizar cicatrizes visíveis e garantir uma recuperação suave^{3,7,10}.

Neste contexto, este estudo tem como objetivo explorar e compreender as técnicas cirúrgicas envolvidas na ninfoplastia, analisando os impactos emocionais pré e pós-operatórios nas pacientes^{1,6,7,9}.

METODOLOGIA

Este trabalho parte de uma Revisão Integrativa da literatura, que determina o conhecimento atual sobre uma temática específica, já que é conduzida de modo a identificar, analisar e sintetizar resultados de estudos independentes sobre o mesmo assunto, a partir da temática: “Ninfoplastia: Uma Análise Completa das Técnicas Cirúrgicas e seus Desdobramentos Emocionais”.

Foram utilizados as bases de dados Google Scholar, Scielo e Medline, além do operador booleano OR, utilizado para associar os termos das pesquisas nas referidas bases. Utilizaram-se termos de buscas relacionados a anestesia em pacientes pediátricos com cardiopatia, com a utilização do DeCs (descritores de saúde): “Surgery, Plastic”, “Gynecology”, “Emotional Adjustment”.

Os artigos tiveram seus resumos lidos e foram selecionados aqueles que apresentaram os seguintes critérios de inclusão: Estudos de Coorte Retrospectivos, Estudo Descritivo e Ensaio Clínico Randomizado, publicados entre os anos de 2015 a 2020, nos idiomas Português ou Inglês. Como critérios de exclusão foram utilizados: revisões sistemáticas e/ou integrativas, artigos de revisão e estudos duplicados.

Dessa forma, o intuito do estudo é oferecer com credibilidade uma abordagem acerca do tema selecionado, através da análise dos títulos, seguida por uma avaliação detalhada dos textos. Essa abordagem metodológica aumenta a fidelidade do trabalho e a variação apresentada sobre as técnicas cirúrgicas empregadas na ninfoplastia e no que concerne o emocional do paciente.

RESULTADOS

Na sequência, a partir da busca realizada com a utilização dos descritores e operadores booleanos, obtivemos 240 estudos dispostos nas bases de dados. Dessa forma, 52 trabalhos foram filtrados com base nos anos escolhidos. Após isso, com os critérios de exclusão, foram separados 20 estudos para uma análise mais detalhada. Em síntese, 5 estudos foram selecionados para compor a mostra final desse estudo.

Figura 1. Fluxograma (Análise detalhada dos resultados da revisão).

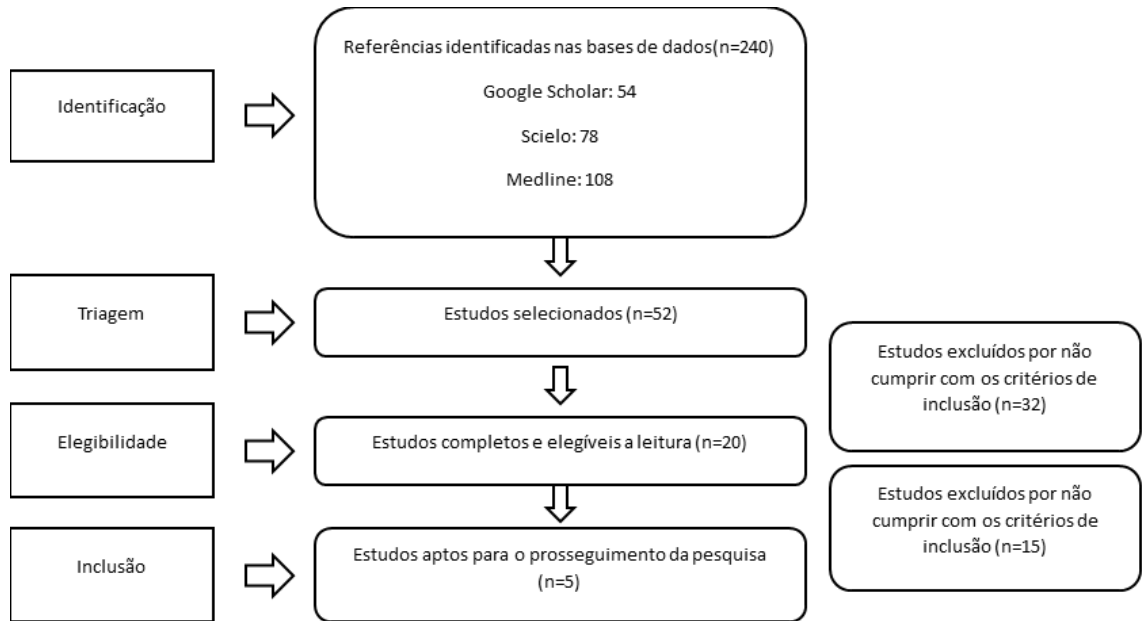


Tabela 1: Estudos dispostos em ordem crescente dos anos.

AUTOR/ANO	TIPO DE ESTUDO	OBJETIVO	METODOLOGIA	CONCLUSÃO
MUÑIZ et al., 2015.	Estudo Retrospectivo	Apresentar a experiência cirúrgica no tratamento da hipertrofia dos pequenos lábios	A técnica consiste na abordagem do pequeno lábio vulvar, com uma incisão em forma de estrela, produzindo um encurtamento das ninfas tanto ântero-posteriormente como crânio-caudalmente. O estudo é de tipo retrospectivo de um período de 15 anos, com seguimento clínico e cirúrgico de 64 pacientes de sexo feminino, com uma faixa etária entre 14 e 58 anos, todas submetidas à ninfoplastia em estrela, técnica proposta neste estudo.	Este ato cirúrgico é feito com o objetivo de remanejar a estrutura tecidual hipertrófica dos pequenos lábios vulvares. De um ponto de vista técnico, pode-se considerar como um procedimento simples e eficaz no tratamento tanto funcional como estético da genitália feminina.

MELO et al., 2016.	Estudo Retrospectivo	Relatar a experiência com a ressecção em cunha dos pequenos lábios nas pacientes que apresentam tal hipertrofia.	Foram analisados retrospectivamente 53 casos de ninfoplastia pela técnica de ressecção em cunha, no período de 2010 a 2015. Os resultados foram analisados quanto ao aspecto anatômico no pós-operatório, o grau de satisfação das pacientes e a interferência na atividade sexual.	A ninfoplastia pela técnica de ressecção em cunha apresentou benefícios em relação ao desconforto pessoal, melhora funcional e estética. Devido à ausência de validação e padronização nas técnicas de ninfoplastia atuais, novos estudos clínicos devem ser realizados.
MATTIELLO et al., 2018.	Estudo Descritivo	Relatar uma variação da técnica de excisão simples para correção da hipertrofia dos pequenos lábios, utilizando instrumento cirúrgico desenvolvido pelo próprio autor, com intuito principal de manter a simetria da genitália.	Descrição da técnica utilizando haste aço inoxidável, de 1 mm de espessura e 17 cm de comprimento, para realização de labioplastia. Todos os casos eram oriundos do Sistema Único de Saúde e avaliados e operados pelo Serviço de Cirurgia Plástica e Queimados do Hospital Universitário (HU) da UFSC no período fevereiro 2012 até março 2017. Todas foram operadas sob anestesia geral	A labioplastia utilizando a haste metálica como guia permitiu a obtenção de bons resultados estéticos (simetria, sem alterações da pigmentação) e funcionais, resultando em boa satisfação tanto dos pacientes quanto da equipe médica, podendo ser ferramenta útil nessas cirurgias.

			ou bloqueio regional. As pacientes foram avaliadas no pós-operatório quanto à simetria, satisfação e complicações.	
MINIKOWSKI, Guilherme., 2023.	Ensaio Clínico Randomizado	Avaliar a autoimagem genital e sintomas de transtorno dismórfico corporal em pacientes portadoras de hipertrofia de pequenos lábios, submetidas a ninfoplastia em cunha ou ressecção linear.	Ensaio clínico aleatório, com razão de alocação 1:1, envolvendo 48 mulheres adultas submetidas a ninfoplastia. O Grupo Estudo foi submetido a ninfoplastia em cunha e o Grupo Controle a ninfoplastia linear. Autoimagem genital e sintomas de Transtorno Dismórfico Corporal foram avaliados no pré-operatório e com seis meses de pós-operatório.	Houve melhora na autoimagem genital e redução de sintomas de transtorno dismórfico corporal no pós-operatório de seis meses, em ambos os grupos, não havendo superioridade de uma técnica em relação à outra, para os desfechos analisados.

Fonte: Elaborada pelos autores.

Em termos de fisiologia, a ninfoplastia é um procedimento cirúrgico que não tem impacto direto na função dos órgãos genitais femininos. A cirurgia se concentra na modificação da aparência dos lábios menores da vulva, que são estruturas externas e não desempenham um papel direto na fisiologia dos órgãos genitais ou no funcionamento reprodutivo. Portanto, a ninfoplastia não afeta as funções biológicas dos órgãos genitais femininos, como menstruação, reprodução ou sensibilidade sexual. Seu principal objetivo é melhorar a estética e o conforto da região genital feminina^{4,6}.

A importância da ninfoplastia reside principalmente no impacto positivo que pode ter na qualidade de vida e na autoestima das mulheres que optam por esse procedimento. Para muitas pessoas, a insatisfação com a aparência dos lábios menores da vulva pode

causar desconforto emocional e afetar sua confiança e bem-estar psicológico. A ninfoplastia oferece uma solução para corrigir preocupações estéticas e pode proporcionar um aumento significativo na autoconfiança e na satisfação com o próprio corpo^{1,6,7,9}.

Além disso, em casos em que os lábios menores são excessivamente grandes, a ninfoplastia também pode aliviar desconfortos físicos, como irritação durante atividades físicas ou relação sexual. Portanto, a importância da ninfoplastia vai além do aspecto estético, abordando também o conforto físico e o bem-estar emocional das pacientes. No entanto, é crucial que as mulheres considerem cuidadosamente suas opções, discutam suas expectativas com um cirurgião qualificado e tomem uma decisão informada sobre a realização do procedimento^{2,6,7,9}.

A irritação nos lábios menores da vulva pode ocorrer devido a vários fatores, como atrito durante atividades físicas, uso de roupas apertadas, higiene inadequada ou atrito durante a relação sexual. Em alguns casos, lábios menores excessivamente grandes podem aumentar o risco de irritação devido ao contato frequente com roupas ou durante a atividade física^{7,8}.

Existem diferentes tipos de técnicas cirúrgicas utilizadas na ninfoplastia, dependendo das necessidades específicas do paciente e das preferências do cirurgião. Algumas das técnicas mais comuns incluem:

1. Redução dos lábios menores: Esta técnica envolve a remoção de parte dos lábios menores para reduzir seu tamanho e melhorar a proporção em relação aos lábios maiores e ao restante da região genital^{1,6,7}.

2. Remodelação ou refinamento: Em alguns casos, os lábios menores podem ser remodelados para criar uma aparência mais simétrica e esteticamente agradável, sem necessariamente remover uma grande quantidade de tecido^{4,6}.

3. Correção de assimetrias: Se houver assimetrias nos lábios menores, o cirurgião pode utilizar técnicas específicas para corrigir essas diferenças e alcançar uma aparência mais equilibrada^{4,6,7}.

4. Técnicas de sutura: A maneira como os tecidos são suturados após a cirurgia também pode variar, afetando o resultado final. As suturas podem ser feitas de forma a minimizar cicatrizes visíveis e garantir uma recuperação suave^{8,10}.

5. Preservação do nervo: Em algumas técnicas, os cirurgiões podem tomar medidas para preservar os nervos sensoriais na área genital, o que pode ajudar a manter a sensibilidade e a função sexual após a cirurgia^{2,7}.

Cada técnica tem suas próprias vantagens e considerações, e a escolha da técnica adequada dependerá das necessidades e objetivos individuais de cada paciente, bem como da experiência e preferências do cirurgião^{4,5,6}.

Redução dos lábios menores

A técnica de redução dos lábios menores, utilizada na ninfoplastia, consiste na remoção cuidadosa de parte do tecido dos lábios menores da vulva, também conhecidos como ninfas. Durante o procedimento, o cirurgião plástico faz incisões precisas nos lábios menores para remover o excesso de tecido e remodelar a região de acordo com as preferências estéticas da paciente. É importante que as incisões sejam feitas de forma a preservar a sensibilidade e a função dos lábios menores, além de garantir um resultado natural e simétrico^{1,7,8}.

Após a remoção do tecido, os lábios menores são suturados cuidadosamente para promover uma cicatrização adequada e minimizar o risco de complicações pós-operatórias. Esta técnica visa não apenas reduzir o tamanho dos lábios menores, mas também melhorar a proporção e a harmonia da região genital feminina, proporcionando uma aparência mais esteticamente agradável e, em alguns casos, aliviando desconfortos físicos associados ao excesso de tecido nos lábios menores^{4,6,7}.

Embora a ninfoplastia seja geralmente segura, como qualquer cirurgia, complicações pós-operatórias podem surgir. Sangramento é possível, geralmente controlado durante ou logo após o procedimento. Infecção é um risco, demandando cuidados pós-operatórios rigorosos e medicação adequada. Cicatrização irregular ou visível pode ocorrer, requerendo tratamento adicional. Assimetria ou resultados insatisfatórios podem ocorrer, às vezes exigindo revisão cirúrgica. Alterações na sensibilidade dos lábios genitais podem ocorrer, temporárias na maioria dos casos. É crucial discutir todas essas possibilidades com o cirurgião antes do procedimento, buscando minimizar riscos por meio de cuidados adequados^{6,10}.

Remodelação ou refinamento

O procedimento começa com uma avaliação pré-operatória detalhada, onde são discutidos os objetivos estéticos da paciente e estabelecidas expectativas realistas. Sob anestesia local com sedação ou anestesia geral, o cirurgião faz incisões cuidadosas nos lábios menores, removendo o excesso de tecido e remodelando-os conforme necessário. Após a remodelação, os lábios menores são suturados com pontos absorvíveis para promover a cicatrização adequada. Os cuidados pós-operatórios incluem repouso,

medicamentos para controle da dor e prevenção de infecções, além de restrições de atividade física. É fundamental discutir todas as opções com o cirurgião antes do procedimento para garantir resultados satisfatórios^{2,7,10}.

Os pontos absorvíveis são um tipo de material utilizado para fechar incisões durante cirurgias, como a ninfoplastia. Esses pontos são compostos de materiais biodegradáveis que se degradam naturalmente pelo organismo ao longo do tempo, sem a necessidade de remoção manual^{7,8,9}.

Durante a ninfoplastia, após a remodelação ou refinamento dos lábios menores, o cirurgião utiliza esses pontos absorvíveis para suturar as incisões. Com o passar do tempo, os pontos são gradualmente absorvidos pelo corpo, sem deixar para trás resíduos ou necessidade de remoção^{1,6}.

O uso de pontos absorvíveis proporciona uma cicatrização mais confortável para o paciente, pois não é necessário retornar ao médico para a remoção dos pontos. Além disso, reduz o risco de complicações associadas à remoção manual dos pontos, como dor, desconforto e potencial de danos à pele^{5,6,7}.

Correção de assimetrias

A correção de assimetrias na ninfoplastia é um procedimento cirúrgico que visa corrigir desigualdades ou assimetrias nos lábios menores da vulva. Durante o procedimento, o cirurgião plástico realiza uma avaliação cuidadosa da área genital da paciente para identificar qualquer assimetria existente^{1,6,7}.

Após a avaliação, o cirurgião utiliza técnicas específicas para corrigir as assimetrias, que podem incluir:

1. Remoção seletiva de tecido: Se houver uma diferença de tamanho entre os lábios menores, o cirurgião pode remover seletivamente mais tecido de um lado para igualá-los^{4,7}.

Na remoção seletiva de tecido durante a ninfoplastia, o cirurgião plástico remove cuidadosamente o tecido excessivo de uma área específica dos lábios menores da vulva para corrigir desigualdades de tamanho ou assimetrias. Esse procedimento é realizado após uma avaliação cuidadosa da anatomia da paciente e das preocupações estéticas específicas^{3,8}.

2. Reposicionamento de tecido: Em alguns casos, a assimetria pode ser corrigida reposicionando o tecido dos lábios menores para alcançar uma aparência mais simétrica^{7,10}.

3. Técnicas de sutura: O cirurgião pode usar técnicas de sutura especializadas para garantir que os lábios menores sejam suturados de forma a minimizar qualquer assimetria residual e promover uma cicatrização suave e uniforme^{3,7}.

É importante ressaltar que a correção de assimetrias na ninfoplastia requer habilidade e experiência por parte do cirurgião para garantir resultados estéticos e funcionais satisfatórios. Antes do procedimento, é essencial discutir todas as preocupações estéticas com o cirurgião, para que ele possa desenvolver um plano cirúrgico personalizado que aborde as assimetrias de forma eficaz e proporcione resultados naturais e harmoniosos^{2,6,8}.

Preservação do nervo

A preservação do nervo durante a ninfoplastia é uma abordagem cirúrgica que visa proteger os nervos sensoriais presentes nos lábios genitais, minimizando o risco de danos à sensibilidade e função sexual após o procedimento. Esta técnica é especialmente importante para garantir que a paciente mantenha uma sensação normal e satisfatória na área genital após a cirurgia^{2,6,7}.

Durante a ninfoplastia, o cirurgião plástico realiza incisões cuidadosas nos lábios menores da vulva, tomando precauções para evitar danos aos nervos próximos à área. Após a remoção ou reposicionamento do tecido, o cirurgião sutura os lábios menores com suturas delicadas, garantindo que os nervos sejam preservados e protegidos^{1,10}.

Além disso, o cirurgião pode utilizar técnicas específicas, como dissecação delicada e manipulação suave dos tecidos, para minimizar qualquer trauma aos nervos durante o procedimento. Essas medidas visam preservar a sensibilidade normal na área genital e promover uma recuperação suave e satisfatória para a paciente^{7,9}.

CONSIDERAÇÕES FINAIS

Com base na análise das técnicas cirúrgicas envolvidas na ninfoplastia e em seus desdobramentos emocionais, conclui-se que essa cirurgia pode ter um impacto significativo tanto na estética quanto na saúde mental das pacientes. A escolha da técnica cirúrgica adequada deve levar em consideração não apenas os aspectos físicos, mas também os emocionais, pois a insatisfação com a genitália pode afetar a autoestima e a qualidade de vida das mulheres. Portanto, uma abordagem cuidadosa e individualizada é essencial para garantir resultados satisfatórios, tanto do ponto de vista estético quanto emocional, após a ninfoplastia.

REFERÊNCIAS

1. Cunha F, Silva L, Costa L, Vasconcelos F, Amaral G. Ninfoplastia: classificação e refinamentos técnicos. *Revista Brasileira de Cirurgia Plástica* [Internet]. 2001 Jan 1 [cited 2024 Jan 23];26(3):507–11. Available from: <https://www.rbc.org.br/details/874/pt-BR/ninfoplastia--classificacao-e-refinamentos-tecnicos>
2. DAHER M, MUÑIZ AR, DAHER AC, VANZAN K, MONTEIRO G, MACIEL J, et al. Star nymphoplasty: a surgical technique for labia minora hypertrophy. *Revista Brasileira de Cirurgia Plástica (RBCP) – Brazilian Journal of Plastic Surgery*. 2015;30(1).
3. Dornelas MT, Correa M de PD, Melo ALR, Cunha MB, Nicolato AL, Corrêa LD, et al. Labiaplasty and its current status. *Revista Brasileira de Cirurgia Plástica (RBCP) – Brazilian Journal of Plastic Surgery*. 2016;31(4):534–9.
4. Mendes P, Mattiello C, Silva M, Walter G, Ely J. Variação da técnica ninfoplastia com uso de haste metálica para maior simetria. *Revista Brasileira de Cirurgia Plástica* [Internet]. 2001 Jan 1 [cited 2023 Aug 9];33(0):145–7. Available from: <http://www.rbc.org.br/details/1959/variacao-da-tecnica-ninfoplastia-com-uso-de-haste-metalica-para-maior-simetria>
5. Minikowski GC [UNIFESP. Autoimagem genital e sintomas de Transtorno Dismórfico Corporal em pacientes submetidas a ninfoplastia em Cunha central versus ressecção linear: ensaio clínico randomizado. repositoriounifespbr [Internet]. 2020 Nov 23 [cited 2024 Jan 23]; Available from: <https://repositorio.unifesp.br/items/f372eb6e-fa3d-41b7-92ec-b82720c50bc5>
6. NINFOPLASTIA: QUANDO INDICAR E QUAIS TÉCNICAS CIRÚRGICAS UTILIZAR - SECAD [Internet]. portal.secad.artmed.com.br. [cited 2024 Jan 23]. Available from: <https://portal.secad.artmed.com.br/doi/artigo/ninfoplastia-quando-indicar-e-quais-tecnicas-cirurgicas-utilizar>
7. Perali R. Ninfoplastia: tudo o que precisa saber sobre esta intervenção [Internet]. Implante capilar em SJC. 2023 [cited 2024 Jan 23]. Available from: <https://www.clinicasilhouette.com.br/voce-sabe-o-que-significa-ninfoplastia/>

8.Pinheiro FAM. NINFOPLASTIA ESTÉTICA NA CORREÇÃO CIRÚRGICA DE HIPERTROFIA DE PEQUENOS LÁBIOS: Revisão de Literatura. monografiasufmabr [Internet]. 2016 May 20 [cited 2024 Jan 23]; Available from: <https://monografias.ufma.br/jspui/handle/123456789/2768>

9.Rohden F. A divulgação da cirurgia íntima no Brasil: normas de gênero, dilemas e responsabilidades no campo da cirurgia plástica estética. *Cadernos de Saúde Pública*. 2021;37(12).

10.Rohden F, Silveira Cavalheiro C. Esculpindo corpos e criando normalidades: as cirurgias estéticas íntimas na produção científica da cirurgia plástica. *Bioteχνologias, transformações corporais e subjetivas: saberes, práticas e desigualdades* [Internet]. 2021 [cited 2024 Jan 23];183–214. Available from: <https://portal.abant.org.br/aba/files/CAP-163970252.pdf>