



## AUTORES

Suzane Medeiros de Araújo Bacelar<sup>1</sup> e  
Ulisses Gomes Guimarães Neto<sup>2</sup>

**Autor Correspondente:** Suzane  
Medeiros de Araújo Bacelar  
[dentista-suzanemedeiros@hotmail.com](mailto:dentista-suzanemedeiros@hotmail.com)

## DOI

<https://doi.org/10.36557/2674-8169.2019v1n5p119>

## INSTITUIÇÃO AFILIADA

1-Departamento de ciências  
odontológicas- Odonto Cardio – Macapá,  
Amapá - Brasil  
2- -Departamento de ciências  
odontológicas- FAMA – Macapá, Amapá  
– Brasil

## PALAVRAS CHAVE

Sinus Lift, Janela Lateral, Cirurgia oral,  
Seio Maxilar

## TEMA: SINUS LIFT: REALIZAÇÃO E TÉCNICAS CIRÚRGICAS.

**Introdução:** A implantodontia tem sido cada vez mais requisitada entre pacientes edêntulos que querem reestabelecer sua função mastigatória. Contudo em alguns casos, o déficit ósseo na região posterior de maxila devido a pneumatização do seio maxilar torna a área inadequada para receber os implantes.

**Objetivos:** Este estudo tem como objetivos delinear os principais aspectos relacionados à prática das modalidades da cirurgia de levantamento de seio maxilar. Abordando as técnicas cirúrgicas, a anatomia do seio maxilar, indicações e contraindicações específicas, além dos riscos e complicações do procedimento cirúrgico abordado, visando oferecer um melhor embasamento teórico para a prática clínica do Implantodontista.

**Metodologia:** Nesta pesquisa recorreu-se aos motores de pesquisa on-line: Pubmed, Scielo, Science Direct, e Google Acadêmico, realizando a pesquisa através das palavras-chave: “Elevação do seio maxilar”, “técnicas de elevação do seio maxilar”, “anatomia do seio maxilar”, “técnica Densah Burs”, “técnica Summers”, “técnica Meisinger” e “técnica Intralift”, que foram então combinadas entre si de múltiplas e sucessivas formas

**Conclusão:** A elevação do seio maxilar é uma proposta bem-sucedida e eficaz, com alto índice de sucesso para o aumento da deficiência óssea alveolar em zona posterior da maxila.

## **Sinus Lift: Realization and Surgical Techniques.**

### **ABSTRACT**

**Introduction:** Implantology has been increasingly requested among edentulous patients who want to reestablish their masticatory function. However, in some cases, the bone deficit in the posterior maxilla due to pneumatization of the maxillary sinus makes the area unsuitable for receiving implants.

**Objectives:** This study aims to outline the main aspects related to the practice of modalities of maxillary sinus lift surgery. Addressing the surgical techniques, the anatomy of the maxillary sinus, specific indications and contraindications, as well as the risks and complications of the surgical procedure addressed, aiming to offer a better theoretical basis for the clinical practice of the implant dentist.

**Methodology:** In this research we used the online search engines: Pubmed, Scielo, Science Direct, and Google Scholar, performing the search through the keywords: "Maxillary sinus elevation", "Maxillary sinus elevation techniques", "Maxillary Sinus Anatomy", "Densah Burs Technique", "Summers Technique", "Meisinger Technique" and "Intralift Technique", which were then combined in multiple and successive ways

**Conclusion:** Maxillary sinus elevation is a successful and effective proposal, with a high success rate for increased alveolar bone deficiency in the posterior maxilla.

**Keywords:** Sinus Lift, Side Window, Surgery, Maxillary Sinus

*Suzane Medeiros de Araújo Bacelar<sup>1</sup> - Cirurgiã Dentista especialista em Implantodontia, Ortodontia e Endodontia*

*Ulisses Gomes Guimarães Neto<sup>2</sup> - Especialista em Implantodontia e Ortodontia, Mestre em Ortodontia*

### **CITAÇÃO DESTE ARTIGO**

BACELAR, Suzane Medeiros de Araújo, GUIMARÃES NETO, Ulisses Gomes. Sinus lift: Realização e técnicas cirúrgicas. **Brazilian Journal of Implantology and Health Sciences**. v.1, n.4, p. 119-146, 2019. DOI disponível em <https://doi.org/10.36557/2674-8169.2019v1n5p119>

## INTRODUÇÃO

A maxila posterior edêntula, no entanto, apresenta-se como um grande desafio para a implantodontia. A dificuldade mais evidente encontra-se no estado anatômico que é caracterizado por uma qualidade óssea menos favorável e por muitas vezes, insuficiente em volume ósseo, resultantes da pneumatização do seio maxilar e da reabsorção da crista alveolar.

O Sinus Lift, também conhecida como a elevação do seio maxilar, é uma cirurgia que permite o aumento da quantidade de osso do maxilar posterior. Este tipo de cirurgia é geralmente utilizado para colocar implantes dentários posteriormente, quando da perda de um dente natural e conseqüente perda de volume ósseo na zona desdentada, fazendo com que o osso maxilar residual por reabsorção seja insuficiente pela presença anatômica do seio. Hoje, esta intervenção é utilizada com sucesso e com prognóstico fiável.

Neste trabalho são mostradas as técnicas de elevação do seio maxilar e como são aplicadas nas duas vias de acesso, lateral e cristal, as noções essenciais de anatomia do seio maxilar, os materiais utilizados para esta cirurgia.

A finalidade da presente monografia foi, através de uma revisão da literatura pertinente ao assunto a ser abordado, estudar os principais aspectos relacionados à prática das diversas modalidades da cirurgia de levantamento de seio maxilar. Visando que, através desta, oferecer um melhor embasamento teórico para a prática clínica do Implantodontista devido à pouca informação disponível na literatura sobre este tema.

## METODOLOGIA

Para a elaboração do presente artigo, foi realizado uma revisão bibliográfica, estudo analítico, observacional do tipo transversal no ano de 2019, tendo-se recorrido à livros da especialidade implantodontia, cirurgia oral e bucomaxilofacial, artigos científicos publicados em revistas nacionais e internacionais.

Nesta pesquisa recorreu-se aos motores de pesquisa on-line: Pubmed, Scielo, Science Direct, e Google Académico, realizando a pesquisa através das palavras-chave: “Elevação do seio maxilar”, “técnicas de elevação do seio maxilar”, “anatomia do seio maxilar”, “técnica Densah Burs”, “técnica Summers”, “técnica Meisinger” e “técnica Intralift”, que foram então combinadas entre si de múltiplas e sucessivas formas. Definindo-se como critérios de inclusão artigos considerados essenciais e determinantes para o estudo do tema, nos idiomas de português e inglês, sem limites temporais. Foram utilizados 50 artigos. Os critérios de exclusão definem-se como artigos cujo conteúdo não apresenta importância para a realização do trabalho e com fuga do tema proposto. Para além dos artigos foram também consultados 2 livros, essenciais para o estudo deste tema.

## REVISÃO DE LITERATURA

### SINUS LIFT

Essa revisão apresenta uma visão histórica da cirurgia de Levantamento de seio Maxilar, conceituada de Sinus Lift, mais recente, as definições propostas para sua realização, dos conceitos, indicações e de suas técnicas cirúrgicas.

Dentre as principais queixas dos pacientes edentados parciais posteriores estão o desconforto pelo uso de próteses removíveis, o volume, o comprometimento estético, a deficiência na função mastigatória e a influência na sua vida sócio-cultural. Por isso os implantes dentais vêm se destacando como excelente e promissor método terapêutico para se obter uma adequada reabilitação bucal em pacientes edêntulos totais e parciais posteriores minimizando estes aspectos negativos<sup>1</sup>.

No entanto o seu sucesso depende de uma quantidade mínima de tecido ósseo para a inserção do implante, visto que, depois da perda dos dentes, o processo alveolar maxilar sofre progressiva e irreversível reabsorção, que resulta numa grande perda de substância, tanto vertical quanto horizontal podendo atingir um estágio de pneumatização do seio maxilar, o que contraindica a instalação de implantes

osseointegráveis<sup>2</sup> que exige rebordo alveolar com espessura mínima de 5 mm e altura de 10mm<sup>3</sup>

Quando se executa cirurgias de implantes dentários osseointegrados na região de molares e pré-molares superiores pode-se encontrar dificuldades, como atrofia óssea e a pneumatização do seio maxilar após a perda de elementos dentários e, ainda, uma baixa densidade óssea nessa região que podem comprometer a estabilização primária do implante.<sup>4,5</sup>

## **ANATOMIA DO SEIO MAXILAR**

O seio maxilar é uma cavidade oca que se encontram bilateralmente dentro do corpo maxilar, variando as suas dimensões de indivíduo para indivíduo. Estas estruturas tomam a forma geométrica de uma pirâmide quadrangular com base no lado nasopalatino. As cavidades são cobertas por uma mucosa fina, a membrana de Schneiderian, muito aderente ao osso subjacente. Esta membrana frágil é constituída na superfície pelo epitélio pavimentoso e pelo ciliar pseudo-estratificado, o que permite a evacuação do fluido e de corpos estranhos via o ostium sinusal. Esta cavidade pneumática está às vezes reforçada ao nível arquitetural por paredes corticais: septa sinusias. São muros de cortical que se levantam verticalmente dentro do sinus, de maneira aleatória na repartição e na forma. A sua localização é mais frequente ao nível das pré-molares (74%), e o seu tamanho médio é 7,9 mm.<sup>7</sup>

O seu tamanho varia de indivíduo para indivíduo, mas, em média, no adulto apresenta 35 mm de base e 25 mm de altura. O seio maxilar é delimitado por uma membrana muito fina e revestida por um epitélio pseudoestratificado ciliado, a membrana de Schneider, aderida ao osso subjacente<sup>17</sup>.

As principais ramificações da artéria maxilar, que fornecem suprimento sanguíneo para as paredes e membranas ósseas do seio, são: a artéria alveolar superior posterior, a artéria infraorbital, a artéria palatina maior e a artéria esfenopalatina<sup>23,24</sup>. Danos na artéria infraorbital e na artéria alveolar superior posterior podem causar sangramento, por isso é importante saber a sua localização no planeamento cirúrgico<sup>26</sup>. O suprimento sanguíneo do seio maxilar é derivado

principalmente por estas duas artérias (artéria infraorbital e artéria alveolar superior posterior) e existem anastomoses significativas entre ambas na parede lateral do seio<sup>23,25</sup>. A inervação do seio maxilar está resumida na Tabela 1<sup>23</sup>.

NERVO	ÁREA INERVADA
NERVO ALVEOLAR POSTERIOR E SUPERIOR MÉDIO	Parede posterior do seio
NERVO ALVEOLAR SUPERIOR ANTERIOR	Parede anterior do seio
NERVO INFRA-ORBITÁRIO	Parede superior e parte da parede medial
NERVO PALATINO MAIOR	Óstio e parede inferior do seio

Tabela 1-Inervação do Seio Maxilar. (Adaptado de Danesh-Sani SA (2016)<sup>(23)</sup>).

O levantamento do seio maxilar, ou vulgarmente denominado sinus lift, é uma técnica cirúrgica aceite, simples, comum e previsível, desenhada com a finalidade de reabilitar áreas edêntula do maxilar posterior com reabsorções ósseas<sup>17,18</sup>.

Em 1984, Misch organizou uma abordagem de tratamento para a região posterior da maxila baseada na quantidade de osso abaixo do antro, e em 1986 ele expandiu a abordagem do tratamento para incluir a largura de osso disponível, que se relacionava à forma do implante<sup>22</sup> (Figura 1).

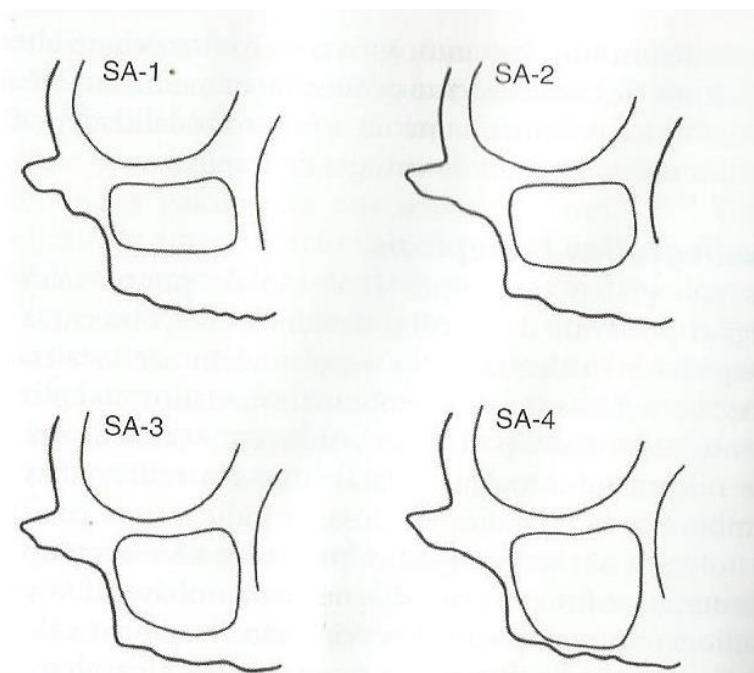


Figura 1: Misch classificou a região subantral (SA) da região posterior da maxila em quatro categorias: SA-1 tem osso vertical adequado a instalação de implantes endósseos (> 12 mm), SA-2 tem 0 a 2 mm a menos que a altura óssea ideal (10 a 12 mm), SA-3 tem de 5 a 10 mm de osso abaixo do seio e SA-4 tem menos de 5 mm de osso vertical abaixo do seio (Adaptado de Mich (2010)<sup>(22)</sup>).

Em 1987, Misch incluiu a técnica de elevação do assoalho seio por meio da osteotomia do implante antes de sua instalação<sup>22</sup>.

Na classificação SA de Misch, a modalidade de tratamento depende da altura de osso disponível entre o assoalho do antro e o rebordo da crista residual na região dos sítios ideais para a instalação de implantes. O protocolo SA também sugeriu uma abordagem cirúrgica, um material de enxerto ósseo e um período de tempo para a cicatrização antes da reconstrução protética. Em 1995, Misch modificou as suas classificações de 1987 para incluir a dimensão lateral da cavidade do seio; esta dimensão foi utilizada para modificar o protocolo do período de cicatrização, pois seios de menor largura (0 a 10 mm) formam osso mais rapidamente que seios mais largos (> 15 mm). O rebordo de largura divisão A foi aumentado em 6 mm para permitir mais osso lateral ao implante em cada lado<sup>22</sup>.

O objetivo do enxerto de seio na região posterior da maxila é aumentar o assoalho antral e ganhar osso adicional em altura. Como resultado, o procedimento de enxerto de seio resulta em uma condição SA-1 após a formação óssea. Portanto, depois de enxertos de seio bem-sucedidos, o paciente é colocado dentro da categoria e abordagem cirúrgica SA-1<sup>22</sup>.

## **INDICAÇÕES E CONTRAINDICAÇÕES PARA SINUS LIFT**

O médico dentista deve estar bem informado das indicações e contraindicações e deve estar ciente dos riscos e das estruturas anatómicas envolvidas<sup>42</sup>.

### Indicações<sup>39,42,27</sup>:

- Seio maxilar pneumatizado, causando atrofia óssea;
- Perda óssea alveolar pós-exodontias;
- Altura óssea maxilar posterior reduzida.

### Contraindicações<sup>40,41,39,42,25,42,43</sup>:

- Doenças sistêmicas e pacientes imunocomprometidos;
- Diabetes Mellitus não controlado
- Doença periodontal e/ou má higiene oral;
- Consumo excessivo de álcool, drogas ou fumantes;
- Pacientes psiquiátricos;
- Pacientes grávidas;
- Sinusite crônica;
- Lesão periapical;
- Quimioterapia ou radioterapia no momento ou nos 6 meses anteriores;

## **RISCOS E COMPLICAÇÕES**



Podem ocorrer complicações durante e após a cirurgia, sendo estas: a perfuração da membrana de Schneider, sangramento excessivo, hematoma, sinusite maxilar, formação de mucocelo, deiscência da ferida, infecção, exposição e perda do enxerto. Estas complicações aumentam a morbidade e podem levar a comprometimento do tratamento<sup>39,42,44</sup>.

- Perfuração da membrana de Schneider

A cirurgia sinusal prévia, menor altura do rebordo alveolar residual ou ausência de osso alveolar são também fatores de risco para a perfuração da membrana<sup>44</sup>. A perfuração da membrana pode acontecer durante a preparação da osteotomia ou no momento da elevação da mesma. Um cuidado maior ao usar uma broca de alta velocidade ou o sistema piezoelétrico pode diminuir este risco de perfuração<sup>29</sup>. Vários métodos tem sido propostos para o tratamento desta complicação, desde abortar o procedimento, selar com membranas reabsorvíveis e usar colas obtidas de gel de fibrina autólogo<sup>23,25,43,44</sup>.

Quando as perfurações não são reparadas poderá haver uma contaminação, infecção e subseqüentemente a perda do enxerto, porque há uma comunicação direta da cavidade sinusal com o material a ser enxertado<sup>44</sup>.

- Hemorragia

Durante o preparo da janela lateral, poderão ocorrer lesões nas artérias, o que poderá resultar em hemorragia. Para evitar este incidente, deve ser avaliada a posição da artéria no pré-operatório. Os instrumentos usados para preparar a janela podem influenciar o risco de complicações. As técnicas usadas para parar esta possível complicação são: <sup>23</sup>.

- Infecções Pós-Operatório

A profilaxia antibiótica é recomendada para todos pacientes eminentes de risco dentário, bem como a cirurgia e traumatologia bucomaxilofacial<sup>54</sup>. As Infecções no pós-operatório são relativamente raras. O uso de antibióticos apropriados antes e depois da elevação do seio maxilar reduz o risco de infecção<sup>25</sup>. No caso de uma infecção pós-operatória, devem ser tratado com antibiótico. Se a antibioterapia não funcionar, deve ser realizada uma incisão e drenagem. Em último caso, se a infecção não for resolvida, um retalho mucoperiosteal deve ser levantado, o enxerto deve ser removido e o local deve ser irrigado<sup>25,27</sup>.

## **MODALIDADES CIRÚRGICAS**

A cirurgia de elevação do seio maxilar tem cuidados que devem ser seguidos, porque em comparação a outros procedimentos cirúrgicos realizados na cavidade oral o risco de infecção é maior<sup>27</sup>. Por isso, é recomendado realizar profilaxia antibiótica antes da cirurgia, e também após a cirurgia durante 7 a 10 dias. Os antibióticos usados são Amoxicilina + Ácido Clavulânico ou Clindamicina<sup>27,38</sup>. É também recomendado que o paciente bocheche com clorexidina antes de se iniciar o procedimento, para diminuir a carga bacteriana<sup>39,27</sup>.

Para reduzir o edema, a dor e a inflamação no pós-operatório é possível o uso de esteroides. Os descongestionantes sistêmicos e tópicos são úteis para prevenir o bloqueio do óstio<sup>27</sup>.

A partir desta, irei discorrer as técnicas cirúrgicas de Sinus Lift: iniciando pela Técnica dos Osteótomos (Summers), as técnica mais recentes de Meisinger ou Baloon Lift Control, e a técnica de Densah® Burs ou Ósseodensificação, Técnica Intralift®, e finalizarei com uma abordagem mais aprofundada sobre a conceituada Técnica da Janela Lateral.

## **TÉCNICA DOS OSTEÓTOMOS (SUMMERS)**

A forma do fundo sinusal deve ser estudado com precisão. Por exemplo, um soalho côncavo ou estreito e a presença de septos ósseos aumentam o risco de fratura do soalho e aumentam o risco de lesão da membrana de Schneiderian. Na presença de um osso denso, de paredes ósseas lateral ou interna muito finas, o uso de osteótomos não está recomendado e uma outra técnica deverá ser escolhida.<sup>8</sup>

Esta técnica é possível de ser realizada se existir uma altura óssea residual de 6mm ou mais<sup>27</sup>. Apresenta uma abordagem menos invasiva para a elevação do assoalho do seio maxilar, com a colocação do enxerto simultâneo, aumentando assim a estabilidade primária dos implantes<sup>28,29,30</sup>. Esta técnica permite a máxima preservação da altura óssea residual, que é fundamental para a estabilização primária do implante<sup>28</sup>.

A elevação pode atingir 3 a 4 mm com esta técnica. Summers preconiza um perfurador piloto de diâmetro 1,5 ou 2 mm, que perfure a cortical do osso cristal até 1 a 2 mm até o soalho sinusal. A seguir, o osteótomo fino (1,5 a 2,2 mm de diâmetro) toca a cortical do soalho sinusal e aplica-se passagens sucessivas de osteótomos de diâmetro crescente, 2,2 mm; 2,5 mm; 2,8 mm e 3,5 mm (para um implante standard). Entre cada passagem, uma pequena quantidade de biomateriais é inserida na área e deixado no seio para o osteótomo seguinte. Estas passagens asseguram uma compressão óssea sobre as paredes laterais da área a implantar e alarga o diâmetro inicial do implante selecionado.

Tem que ser controlada a penetração de cada osteótomo de maneira a evitar ultrapassagens da cavidade sinusal. Após a inserção do implante, o tempo de cicatrização é de 4 a 6 meses.<sup>9,50</sup>

## **TÉCNICA DE MEISINGER**

A Técnica de Meisinger ou *Baloon Lift Control* consiste em descolar e elevar a membrana de Schneiderian através de uma pressão pneumática. Há a associação da utilização de um balão insuflável e de uma contribuição de biomateriais comparável com o volume adicionado na via lateral<sup>11</sup>.

Uma perfuração inicial com ajuda, um perfurador que vai passar dentro de um tubo guia com uma extremidade regulada de maneira a controlar a distância do soalho sinusal (1 a 1,5 mm) seguido de um osteótomo já ajustado a 1 mm da altura do osso residual que vai cuidadosamente fraturar o soalho de maneira controlada com um martelo. No fim, o balão insuflável será introduzido no tubo guia, preenchido gradualmente por uma solução de contraste de iodo para a insuflação. Esta técnica permite descolar gradualmente a membrana. O balão vai ser esvaziado e tirado do sítio, o biomaterial vai ser colocado e a seguir o implante<sup>11,12</sup>.

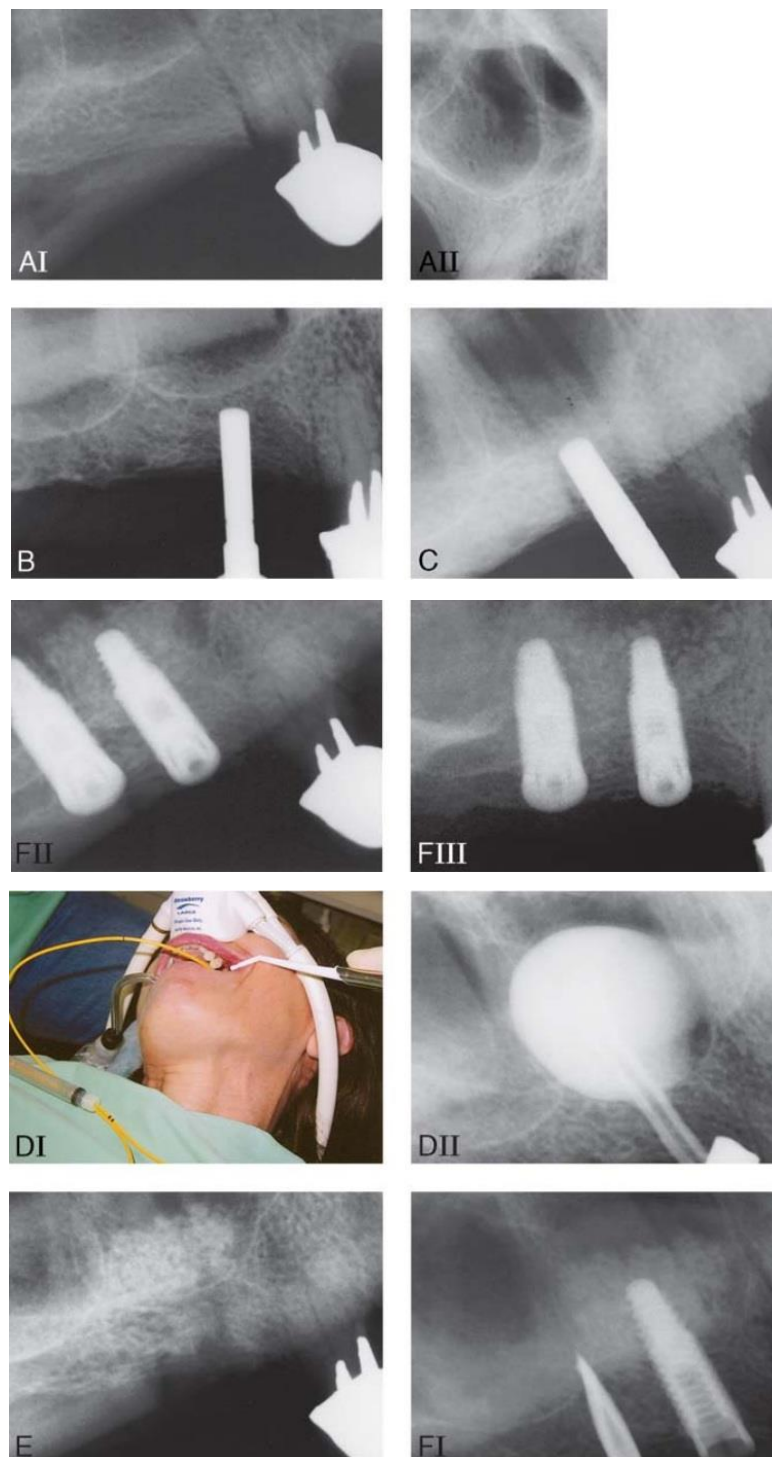


Figura 2: (AI) Espessura óssea sob membrana sinusal e septo. (AII) seio maxilar. (B) broca piloto. (C) osteotomia expansiva (2,8 mm) e quebrando o assoalho do seio. (DI) Balão configuração. (DII) elevação da membrana antral pelo balão. (E) Após transplante de osso. (FI) Fixação de implante e septal perfuração. (FII) Segunda fixação do implante. (FIII) Acompanhamento pós-procedimento (3 semanas). (Adaptado de Kfir et al (2006)<sup>(11)</sup>).

## **TÉCNICA DE DENSAH® BURS**

A Densah® Burs é uma nova técnica hidropneumática de preparação do osso de maneira chamada “osseodensification”<sup>31</sup>. Esta técnica permite elevar o soalho sinusal sem tocar na membrana de Schneiderian pois, está utilizado só um tipo de broca, Densah® Burs, em sentido contrário aos ponteiros do relógio e de larguras diferentes<sup>32</sup>. Tem diferentes kits com VT5 Burs ou VT8 burs que correspondem a distintas larguras dos implantes. Esta técnica está indicada para um mínimo 2-3 mm de altura de osso residual maxilar e um mínimo de 4 mm de largura de osso alveolar. É importante de ter em conta que na qualquer altura de osso residual a expansão óssea não pode ultrapassar 2-3 mm<sup>32</sup>.

A técnica ósseodensificação baseia-se no conceito de um processo de perfuração não subtrativo, que produz baixa deformação plástica, através de brocas que permitem a preservação óssea e a autotransplante de compactação ao longo da parede da osteotomia<sup>33,31,34,35,36</sup>. A perfuração pode ser realizada em ambas as direções de rotação: no sentido anti-horário e no sentido horário. A direção de perfuração no sentido anti-horário é mais eficiente para esta técnica e é mais adequada para osso de baixa densidade, enquanto a direção no sentido horário é adequada para o osso de densidade mais alta<sup>33,31,35</sup>. As brocas de adensamento apresentam um cinzel de corte e haste afilada, que permite que aumentem progressivamente o diâmetro à medida que se vai aprofundando no local da osteotomia<sup>33,37,31,35</sup>. Essas brocas são usadas com um motor cirúrgico padrão e densificam o osso ao girar a 800-15.000 RPM no sentido anti-horário com uma pressão cirúrgica e irrigação constante. Isto cria uma suave compressão no local da osteotomia, que gera uma camada adensada através da compactação e do autoenxerto do osso circundante, enquanto expande ao mesmo tempo a crista óssea<sup>31,36</sup>.

Primeiro tem que medir a altura de osso até o soalho do seio e usar a broca piloto em modo “Cutting” até 1 mm antes do soalho (800-1500 rpm) com irrigação. A posição deve ser confirmada para radiografia. A seguir, será utilizado Densah Burs

2.0 em modo “reverse-Densifying” (800-1500 rpm) na osteotomia. Quando sente a broca atingir o soalho do sinus, tem que parar e verificar a posição radiograficamente. Na próxima etapa, utiliza-se o Densah Burs 3.0 em modo “Densifying” (800-1500 rpm) e continuar na osteotomia anteriormente criada com uma pressão controlada e um movimento vertical repetido. Quando se sentir de novo a broca atingir o soalho, controla-se a pressão e com um movimento mais cuidadoso ultrapassamos o soalho do seio até 3 mm. Atenção a broca não deve ultrapassar o soalho do seio em mais de 3mm em qualquer etapa. Para acabar, vai ser colocado osso apicalmente e compactado com a broca Densah Burs a mais ampla. A posição vertical deve ser a ainda controlado radiograficamente. O implante pode ser diretamente colocado na osteotomia<sup>13,14</sup>.

### **TÉCNICA INTRALIFT®**

A técnica Intralift® inicial consiste de uma cirurgia por via cristal para inserts de ultrassons e depois elevar a membrana de Schneiderian para uma pressão hidrodinâmica. Esta técnica usa 5 inserts de ultrassons específicos TKW 1,2,3,4 diamantados e o TKW 5, que são usados consecutivamente em 3 etapas<sup>15</sup>:

- Técnica clássica

Nas situações clínicas que tem como altura da crista de cerca de 3 mm, o insert cónico TKW1 perfura com precaução a área sem atingir o soalho sinusal. Se a altura cristal é superior a 3 mm, um perfurador piloto (diâmetro de 2 mm) prepara a área, mas fica igualmente a uma distância de cerca de 2 mm do soalho. A seguir, o TKW2 vai atingir o soalho sinusal sem ultrapassá-lo. A integridade da membrana é controlada.

Seguidamente o local é alargado com o insert TKW3 e depois com o TKW4 sob forte irrigação, de maneira a evitar o aquecimento do osso. O diâmetro final da área é de 3 mm (+/- 0,1 mm)<sup>15</sup>.

E é terminado com o insert TKW5 (trompeta) que é inserido na área por períodos de 5 segundos. A água esterilizada é injetada na direção do seio com o objetivo de descolar e elevar a membrana de Schneiderian. Nesta etapa é importante controlar a integridade da membrana e o seu descolamento com uma bitola de espuma ou com uma câmara intraoral. Deve-se ter cuidado com o insert TKW5, pois, este deve ser usado com pressão reduzida e nunca deve estar em contato com a membrana<sup>15</sup>.

- Técnica modificada

É uma versão melhorada da técnica clássica que permite um melhor controlo do volume de água esterilizada introduzida na cavidade sinusal. As primeiras etapas são idênticas às da as técnicas de elevação do seio maxilar.

técnica clássica. A diferença é que depois de uma regulação do débito da bomba de irrigação a 30 ml/min, o insert TKW5 será acionado durante 5 segundos a baixo poder (volume de 2,5 cm<sup>3</sup> enviado para o seio). Se a impermeabilidade do insert é certa, o líquido não sai da área o seu volume está presente na cavidade sinusal. No caso de uma membrana fina, uma esponja de colágeno é posicionada à frente da membrana antes da ativação do insert. As etapas a seguintes são as mesmas que na técnica clássica<sup>16</sup>.

### **TÉCNICA DE JANELA LATERAL**

A técnica da janela lateral foi desenvolvida por Cadwell-Luc e posteriormente modificada por Tatun, reportando a entrada no seio maxilar<sup>17,19</sup>.

Esta técnica consiste em realizar uma janela óssea, com instrumentos rotatórios ou piezoelétricos na parede medial do seio maxilar. Em seguida, reposiciona-se a membrana de Schneider numa posição superior e preenche-se a nova área formada com um material de enxerto<sup>17,19</sup>. Atualmente é uma técnica amplamente usada, considerada fiável, particularmente com o uso de osso autólogo<sup>20</sup>.



É uma técnica cirúrgica indicada quando a altura óssea residual não permite a colocação de implantes de comprimento standard ou o uso de técnicas de elevação menores (ex: técnica dos osteotómos). A colocação dos implantes poderá ser feita numa fase cirúrgica (elevação do seio maxilar simultaneamente a colocação de implantes), obrigando a existência de uma altura mínima óssea de 5 mm, ou em 2 fases (elevação do seio maxilar e posteriormente colocação dos implantes), geralmente utilizada em alturas ósseas compreendidas entre 1 mm e 4 mm; quando não atingimos a estabilidade primária do implante<sup>19</sup>.

As contraindicações referidas na literatura são: distancia inter-arcos excessiva (proporção coroa-raiz desfavorável); sinusites aguda ou crônica não tratadas; patologias dos seios maxilares (quistos ou tumores); grandes fumadores; compromisso sistêmico; problemas psicológicos<sup>18</sup>.

Uma das complicações mais comuns é a perfuração da membrana de Schneider (10% a 34%), no momento da separação ou da realização da janela óssea de acesso ao seio maxilar<sup>3,5</sup>. Ao existir uma perfuração da membrana de Schneider, podemos deparar-nos com: excessiva hemorragia; lesão do feixe neurovascular infraorbitário; migração do implante; edema; sensibilidade dos dentes adjacentes; infecção do enxerto; sinusite; quistos; deiscência da mucosa; perda do enxerto<sup>19,21</sup>.

O esboço da janela de acesso lateral, segundo Tatum , é marcado no osso com uma peça rotatória manual sob irrigação abundante de solução estéril. É frequentemente mais fácil executar essa etapa a 50.000 rpm, mas é até mesmo possível a 2.000 rpm, dependendo da espessura óssea da parede lateral. Com experiência, a primeira broca é normalmente a carbide nº6, que marca o osso e determina a dimensão total da janela. Essa broca é seguida por uma broca diamantada esférica nº4, que regulariza o osso no interior do sulco feito pela broca carbide<sup>22</sup>.

A porção mais superior da janela de acesso lateral deve estar aproximadamente 8 a 10 mm acima da linha de marcação inferior. Um descolador de tecido mole sobre a margem superior da janela de acesso lateral ajuda a extrair o retalho vestibular e previne o deslizamento inadvertido do descolador dentro da janela de acesso, que pode lesionar a membrana subjacente do seio<sup>22</sup>.

Uma vez que a janela de acesso é delineada, a broca rotatória continua marcando o esboço com movimentos de pinceladas, sob irrigação salina estéril abundante, até que seja observada uma coloração azulada abaixo da broca ou hemorragia no local. A janela de acesso não deve ser demasiadamente preparada em profundidade, pois o toque na membrana com brocas rotatórias pode causar sua perfuração<sup>22</sup>. (Figura 2)

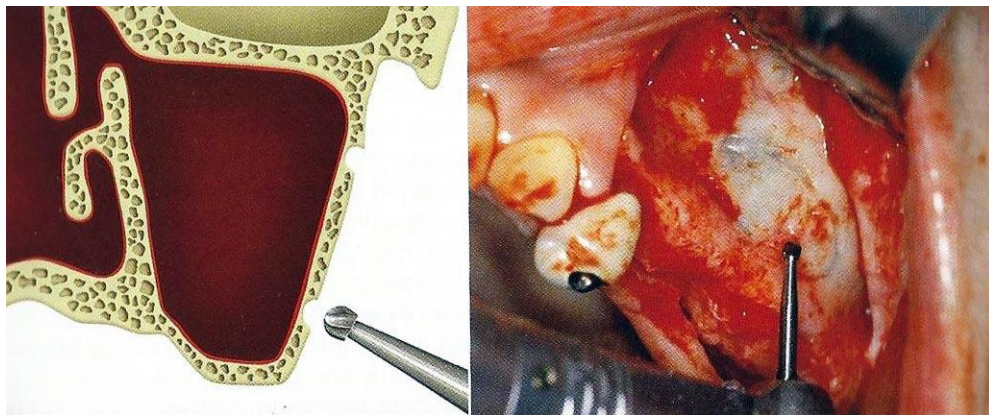


Figura 2: A broca carbide não deve perfurar a parede lateral da maxila, o que irá perfurar a membrana do seio. Um instrumento é utilizado para esboçar a janela de acesso. Uma broca diamantada nos 4 e 6 é utilizada com uma peça reta ou um contra-ângulo e aprofunda a linha demarcada da janela de acesso até que uma coloração azulada ou um sangramento seja observado. (Adaptado de Mich (2010)<sup>(22)</sup>).

### *Elevação de membrana do seio*

São usados um perfurador de extremidade plana metálica (ou cabo de espelho) e um martelo que, suavemente, fraturam a janela de acesso lateral do osso circundante, enquanto esta permanece aderida à fina membrana do seio<sup>22</sup>.

Uma cureta de lâmina curta para tecido mole, desenhada com duas curvas de ângulo reto, é introduzida ao longo da margem da janela. A parte curva é colocada contra a janela, ao passo que a extremidade afiada é colocada entre a membrana do seio e a margem da parede interna do antro, a uma profundidade de 2 a 4 mm. A cureta é deslizada ao longo da margem do osso, 360 graus ao redor da janela de acesso. Isto assegura a liberação da membrana das paredes circundantes ao seio

sem perfuração das bordas ósseas das margens de acesso. Curetas especialmente conformadas e desenhadas estão disponíveis para facilitar esta manobra<sup>22</sup> (Figura 3)

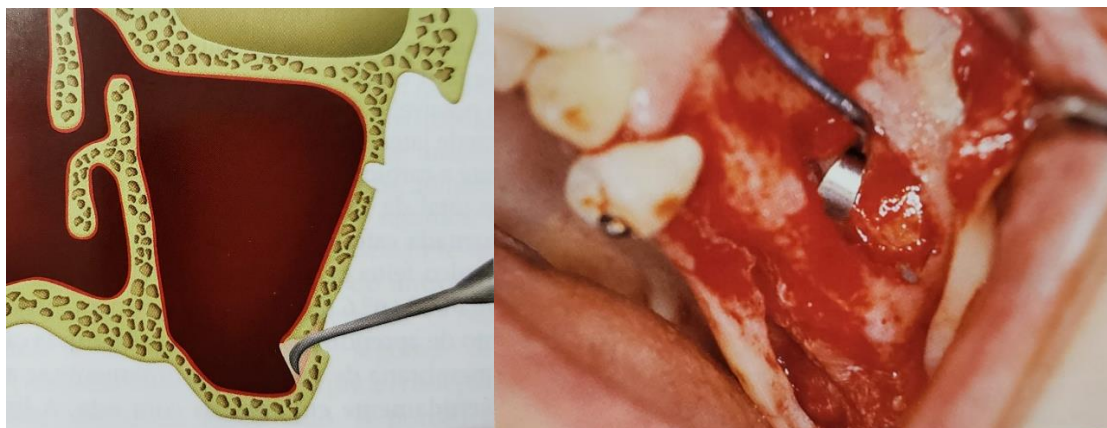

Figura 3: As costas da porção arredondada da cureta são posicionadas contra a janela de acesso lateral e empurram suavemente para medial. A ponta ativa da cureta é posicionada contra a parede interna do osso e separa a membrana do seio do osso. (Adaptado de Mich (2010)<sup>(22)</sup>).

Um elevador periosteal curvo mais largo ou um elevador da membrana do seio é introduzido pela janela de acesso lateral ao longo da borda inferior. Uma vez mais, a porção curva é colocada contra a janela e a margem cortante da cureta é arrastada ao longo do assoalho do antro, enquanto eleva a membrana<sup>22</sup>.

#### *Enxerto de Seio: Abordagem por Camadas:*

- **A Camada Superior: Colágeno e Antibiótico.** Uma membrana de colágeno reabsolvível embebida com uma forma parenteral de antibiótico (Ancef® 0,2 mL ou Cleocin® 0,2 mL) é então preparada. O colágeno e o antibiótico são colocados sobre a região do assoalho antral elevados e inseridos à mucosa do seio na parte superior do local do enxerto. O colágeno é um carregador para o antibiótico, para diminuir o risco de infecção pós-operatória. Além disso, no caso de perfuração da membrana ou separação da mucosa do seio (com ou sem o conhecimento do cirurgião), a membrana de colágeno sela a abertura<sup>22</sup>.

- **A Segunda Camada: Materiais de Enxerto do Seio.** Foram propostos vários materiais de enxertos sozinhos ou foram misturados diferentes combinações, que incluem: osso autógeno, pó ou fibras corticais de osso seco e congelado desmineralizado (DFDB), osso seco e congelado (FDBA), fosfato  $\beta$ -tricálcico ( $\beta$ -TCP), hidroxiapatita de enxerto xenógeno (HA) (osso inorgânico bovino), carbonato de cálcio (vidro bioativo), e todas as combinações destes<sup>22</sup>.
- **A Camada do Fundo: Fenômeno de Aceleração Regional.** Uma vez que a membrana do seio foi elevada e a membrana de colágeno juntamente com o antibiótico tenha sido inserida na porção superior do enxerto, o assoalho original do antro e a parede anterior são arranhados com um instrumento de corte afiado. Este trauma produz um fenômeno de aceleração regional (FAR) que introduz mais fatores de crescimento no local e ajuda os vasos sanguíneos das paredes ósseas a crescerem no interior do enxerto. Estes vasos permitem migração de osteoclastos e osteoblastos que reabsorvem e substituem o enxerto por osso vivo. Além disso, os vasos sanguíneos fornecem fluxo sanguíneo à porção óssea autógena do enxerto, necessário para a osteogênese inicial<sup>22</sup>.

Camadas do Enxerto de Seio
<b>Superior:</b> <ul style="list-style-type: none"><li>• Membrana colágena</li><li>• Medicação antibiótica</li></ul>
<b>Intermediária:</b> <ul style="list-style-type: none"><li>• Fosfato de cálcio (70% por volume) (osso cortical congelado e seco [FDBA], MinerOss®) ou xenoenxerto (OsteoGraf N-300 microporoso® ou Bio-Oss®)</li><li>• Osso congelado e seco desmineralizado (DFDB) (30% por volume), i.e., fibra cortical (Grafton®)</li><li>• Plasma rico em plaquetas (PRP) de 10 a 20 cc de sangue completo</li><li>• Antibiótico, i.e, Ancef® 500 mg/mL, 0,8 mL ou Cleocin® 150 mg/mL, 0,8</li></ul>
<b>Inferior:</b> <ul style="list-style-type: none"><li>• Fenômeno acelerador regional e osso autógeno</li></ul>

Tabela 2- Camadas do Enxerto de Seio. (Adaptado de Mich (2010)<sup>(22)</sup>).

## DISCUSSÃO

Foi certificado que a escolha da técnica a ser usada depende da estabilidade primária e da quantidade de tecido ósseo disponível. Em casos de remanescente ósseo inferior a 5 milímetros e disponibilidade óssea insuficiente para estabilizar os implantes, recomenda-se a instalação dos implantes em dois estágios. Entretanto, em casos onde o remanescente ósseo é superior a 5 milímetros e o aumento necessário for menor ou igual a 3 mm, a técnica da pequena elevação, também conhecida como técnica do osteótomo, tem sido indicada<sup>10,51,53,52</sup>

Quanto a Técnica dos Osteotómos (Summers), o paciente sente o impacto do martelo que permite a fratura de soalho sinusial, enquanto o clínico não controla de fato o destacamento e a elevação da membrana. É uma técnica “cega”, mas esta técnica tem uma taxa de sucesso de implantes de 96% quando a altura residual da crista é de 5 mm<sup>45</sup>. No caso, da crista ter uma altura inferior a 5 mm, tem uma taxa de insucesso de 26,7%<sup>46</sup>.

Para a Técnica Intralift, ao contrário da técnica Summers, a colocação dos implantes pode ser feita num outro momento cirúrgico. O que quer dizer que, o mínimo de 5 mm de altura óssea residual pode estar reduzido a 3 mm quando a densidade do osso está satisfatória.

A maior vantagem desta técnica está na utilização de inserts diamantados e espumas não agressivas para atingir o soalho sinusial<sup>47</sup>.

Para a técnica Densah Burs, ou ósseodensificação, a utilização das brocas devem ser associados a uma forte irrigação. O tecido ósseo formado ao longo das paredes e da base da osteotomia deve ser denso e compacto. Durante a osseodensificação, permite o controle da deformação óssea sem lesar o tecido ósseo<sup>13</sup>. A osseodensificação permite uma maior estabilidade primária e um maior contato ósseo através da instrumentação, “autografting”<sup>31</sup>. Foi observado que pode acontecer pequeno aumento de temperatura mesmo com o uso da irrigação.

Em presença de um osso muito denso e de paredes ósseas laterais ou internas muitas finas, a técnica de Meisinger foi considerada fiável para o destacamento da

membrana e elevação de soalho até 10 mm<sup>49</sup>. Entretanto, se a membrana for fina, a técnica é limitada à experiência médica. A complicação possível é a perfuração durante a abordagem por via cristal. As perfurações estão associadas à elevação da membrana ou na inserção de partículas de biomateriais ou de implantes<sup>48</sup>.

## CONCLUSÃO

- O Implantodontista deve estar apto e ciente dos riscos, bem como, conhecedor da anatomia do seio maxilar, das indicações, contraindicações e resolutivo as complicações da cirurgia de elevação do seio maxilar, tendo como a principal complicação delas a perfuração da membrana Schneider.
- A elevação do seio maxilar é uma proposta bem-sucedida e eficaz, com alto índice de sucesso para o aumento da deficiência óssea alveolar em zona posterior da maxila.
- A técnica da janela lateral necessita de um profundo conhecimento da anatomia devido os maiores riscos da perfuração da membrana de Scheneider no momento da separação ou da realização da janela óssea, podendo desencadear excessiva hemorragia, lesão do feixe neurovascular infraorbitário, migração do implante; edema, sensibilidade dos dentes adjacentes, infecção do enxerto, sinusite, quistos, deiscência da mucosa e até a perda do enxerto.
- Entretanto, a técnica da janela lateral pode ser realizada em uma ou em duas fases cirúrgicas. Se for realizada numa fase cirúrgica, a altura óssea residual tem que estar compreendida entre os 4 e os 5mm. Se for realizada em duas fases cirúrgicas, terá que existir uma altura residual de 4mm ou menos.
- A técnica dos osteótomos é realizada quanto existe uma altura óssea residual de 6mm ou mais, sendo considerada uma abordagem menos invasiva para a elevação do assoalho seio maxilar.
- A técnica de ósseodensificação é um método de perfuração não subtrativo, produzindo baixa deformação plástica, através de brocas que permitem a preservação óssea e a autotransplante de compactação ao longo da parede da osteotomia.

## REFERÊNCIAS

- 1- Bezerra FJB, Lenharo A. Terapia clínica avançada em implantodontia. São Paulo: Artes Médicas, 2002.
- 2- Lim TJ, Csillag A, Irinakis T, Nokiani A, Wiebe CB. Intentional angulation of an implant to avoid a pneumatized maxillary sinus: a case report. Journal Canadian Dentist Association, Canadá, mar-2004; v. 70, n.3, p.164-166.
- 3- Matte EW. Enxerto de sínfise mandibular para a recuperação de rebordos reabsorvidos e colocação de implantes osseointegrados. Dissertação de mestrado - Faculdade de Odontologia, Universidade de São Paulo, 2000.
- 4- ARADA, Juan Marques Garcia, PEREZ, Zenon Coimbra. Phytotherapy in dentistry: survey of products of plant origin for health oral. Brazilian Journal of Implantology and Health Sciences. v.1, n.3, p. 35-40, 2019.
- 5- Pires, BM. Avaliação de diferentes técnicas de levantamento de seio maxilar (Sinus lift) destinadas a implantodontia: Revisão de literatura. Trabalho de Conclusão de Curso (Graduação) – UFRGS, Porto Alegre, 2012.
- 6- Ulm, C. W., et al. The edentulous maxillary alveolar process in the region of the maxillary sinus- a study of physical dimension. Int J Oral Maxillofac Surg, 1995; 24, pp. 279-282.
- 7- Summers, RB. A new concept in maxillary implant surgery: the osteotome technique. Compendium, 1994; 15, pp. 152-158.
- 8- Lazzara, RJ. The sinus elevation procedure in endosseous implant therapy. Curr Opin Periodontol, 1996; 3, pp. 178-183.
- 9- Winter AA, Pollack AS, Odrich RB. Placement of implants in the severely atrophic posterior maxilla using localized management of the sinus floor: a preliminary study. International J Oral Maxillofacial Implants, Lombard, Sep-Oct 2002; v. 17, n. 5, p. 687-95.

- 10-Kfir, E., et al. Minimally invasive antral membrane balloon elevation followed by maxillary bone augmentation and implant fixation. *J Oral Implantol*, 2006; 32, pp. 26-33.
- 11-Kfir, E., et al. Minimally invasive antral membrane balloon elevation: report of 36 procedures. *J Periodontol*, 2007; 78, pp. 2032-2035.
- 12-Huwais, S. Osseodensification facilitated Densah lift protocol. 2018. Disponível em: <https://versah.com/our-science/> consultado em 10/07/2019.
- 13-Baron, K. e Venkatram, N. Minimally invasive crestal approach sinus floor elevation using Densah Burs, and hydraulic utilising putty graft in Cartridge delivery. *Clin Oral Implant Res*, 2017; 28(4), pp. 203.
- 14-PARAGUASSU, Éber Coelho; LACERDA, Jamille dos Passos. Oral health of the elderly in Brazil: Systematic review. *Brazilian Journal of Implantology and Health Sciences*, v.1, n.2, p. 25-33, 2019.
- 15-Raja S. Management of the Posterior Maxilla With Sinus Lift: Review of Techniques. *J Oral Maxillofac Surg*. 2009; 67:1730-4.
- 16-Canullo L, Claudia D. Sinus Lift a Nanocrystaline Hydroxypatite Silica Gel in Severely Resorbed Maxillae: Histological Preliminary Study. *Clin Implant Dent Relat Res*. 2009; 11:7-13.
- 17-Tosoulis G, Yao S, Fine J. The Maxillary Sinus: Challenges and Treatments for Implant Placement. *Compendium*. 2011; 32:10–20.
- 18-Esposito M, Grusonvin M, Rees J, Karasoulos D, Felice P, Alissa R, et al. Effectiveness of sinus lift procedures for dental implant rehabilitation: a Cochrane systematic review. *Eur J Oral Implantol*. 2010; 3:7-26.
- 19-Somanathan R, Simunek A. Evaluation of the success of - Tricalciumphosphate and deproteinized bovine bone in maxillary sinus augmentation using histomorphometry: A review. *Acta Medica*. 2006; 49:87-9.
- 20- Misch, Carl E. *Implantes dentais contemporâneos*. Rio de Janeiro: Elsevier, 2008.
- 21- Danesh-Sani SA, Loomer PM, Wallace SS. A comprehensive clinical review of maxillary sinus floor elevation: anatomy, techniques, biomaterials and complications. *Br J Oral Maxillofac Surg*. 2016; 54(7):724-30.



- 22- Kqiku L, Biblekaj R, Weiglein AH, Kqiku X, Stadler P. Arterial blood architecture of the maxillary sinus in dentate specimens. *Croat Med J*. 2013; 54(2): 180-4.
- 23- Helmy MA. Maxillary Sinus Lifting: Review of the Two Main Approaches. *Glob J Otolaryngology*. 2017; 8(4):8-11.
- 24- Rosano G, Taschieri S, Gaudy JF, Weinstein T, Del Fabbro M. Maxillary sinus vascular anatomy and its relation to sinus lift surgery. *Clin Oral Implants Res*. 2011; 22(7):711–5.
- 25- Mohan N, Wolf J, Dym H. Maxillary Sinus Augmentation. *Dent Clin North Am*. 2015; 59(2):375-88.
- 26- Attar BM, Alaei S, Badrian H, Davoudi A. Clinical and radiological evaluation of implants placed with osteotome sinus lift technique: 19-month follow-up. *Ann Maxillofac Surg*. 2016; 6(2):190-4.
- 27- David GM, Vermudt A, Ghizoni JS, Pereira JR, Pamato S. Levantamento de Seio Maxilar: Uma Comparação de Técnicas. *J Res Dent*. 2018; 6(2):43-8.
- 28- Danesh-Sani SA, Loomer PM, Wallace SS. A comprehensive clinical review of maxillary sinus floor elevation: anatomy, techniques, biomaterials and complications. *Br J Oral Maxillofacial Surg*. 2016; 54(7):724-30.
- 29- Huwais S, Meyer EG. A Novel Osseous Densification Approach in Implant Osteotomy Preparation to Increase Biomechanical Primary Stability, Bone Mineral Density, and Bone-to-Implant Contact. *International J Oral Maxillofacial Implants*. 2017; 32(1):27-36.
- 30- Bravetti, MS. As Técnicas de Elevação do Seio Maxilar. Trabalho de Conclusão de Curso (Mestrado) – Faculdade de Ciências da Saúde da Universidade Fernando Pessoa. Porto, 2018.
- 31- Lahens B, Lopez CD, Neiva RF, Bowers MM, Jimbo R, Bonfante EA, et al. The effect of osseodensification drilling for endosteal implants with different surface treatments: A study in sheep. *J Biomed Mater Res Part B Appl Biomater*. 2018; 1-9.
- 32- Alifarag AM, Lopez CD, Neiva RF, Tovar N, Witek L, Coelho PG. Temporal osseointegration: Early biomechanical stability through osseodensification. *J Orthop Res*. 2018; 36(9): 2516-23.

- 33-Podaropoulos L. Increasing the Stability of Dental Implants: the Concept of Osseodensification. *Balk J Dent Med.* 2017; 21(3):133-40.
- 34- Wankhede A, Wankhede S, Wasu S. Deceiving the Uncertainty of Primary Stability: Densah® Burs What. *J Int Clin Dent Res Organ.* 2017 ;9(2):52.
- 35-Oliveira PGFP de, Bergamo ETP, Neiva R, Bonfante EA, Witek L, Tovar N, et al. Osseodensification outperforms conventional implant subtractive instrumentation: A study in sheep. *Mater Sci Eng C.* 2018; 90: 300–7.
- 36- Peleg M, Mazor Z, Garg AK. Augmentation grafting of the maxillary sinus and simultaneous implant placement in patients with 3 to 5 mm of residual alveolar bone height. *Int J Oral Maxillofac Implants.* 1999; 14(4): 549–56.
- 37- Stern A, Green J. Sinus Lift Procedures: An Overview of Current Techniques. *Dent Clin North Am.* 2012; 56(1): 219–33.
- 38-Pal US, Sharma NK, Singh RK, Mahammad S, Mehrotra D, Singh N, et al. Direct vs.indirect sinus lift procedure : A comparison. *Natl J Maxillofac Surg.* 2012; 3(1):31-7.
- 39-PARAGUASSU, Éber Coelho et al. Qualidade de vida e satisfação em usuários de prótese total no estado do Amapá, Brasil. *Revista Eletrônica Acervo Saúde,* n. 27, p. e876-e876, 2019
- 40-Patil PS, ML B, Thakare KS. Sinus Bone Graft - Where and Where Not to be? – A Review. *Periodontics Prosthodont.* 2016; 2(3): 1-10.
- 41-Vazquez JCM, Rivera ASG de, Gil HS, Mifsut RS. Complication rate in 200 consecutive sinus lift procedures: Guidelines for prevention and treatment. *J Oral Maxillofac Surg.* 2014; 72(5): 892-901.
- 42-Guerrero JS. Lateral window sinus augmentation: Complications and outcomes of 101 consecutive procedures. *Implant Dent.* 2015; 24(3): 354-61.
- 43-Jensen OT, et al. Report of the sinus consensus conference of 1996. *Int J Oral Maxillofac Implants,* 1998; 13, pp. 11-45.
- 44-Toffler M. Osteotome-mediated sinus floor elevation: a clinical report. *Int J Oral Maxillofac Implants,* 2004; 19, pp. 266-273.

- 45-Macia Y. e Louise, F. (). The Intralift Technique. In practical osseous surgery in periodontics and implant dentistry. Wiley Blackwell. 2011; 12, pp. 147-156.
- 46-Garbacea A., et al. The incidence of maxillary sinus membrane perforation during endoscopically assessed crestal sinus floor elevation: a pilot study. J Oral Implantol, 2012; 38, pp. 345-359.
- 47-Stelze F, Benner KU. Evaluation of diferente methods of indirect sinus floor elevation for elevation heights of 10 mm: na experimental ex vivo study. Clin Implant Dent Relat Res, 2011; 13(2), pp. 124-133.
- 48-Fugazzoto, A. Immediate implant placement following a modified trephine/osteotome approach: success rate of 116 implants to 4 years in function. Int J Oral Maxillofac Implants, 2002; 17, pp. 113-120.
- 49-PARAGUASSU, Eber Coelho et al. Systematic review of the epidemiology of oral cancer in Brazil. International Journal of Innovation Education and Research, v. 7, n. 4, p. 366-374, 2019.
- 50-Khatiblou FA. Sinus floor augmentation and simultaneous implant placement, part I: the 1-stage approach. J Oral Implantology, Abington, 2005; v. 31, n. 4, p. 205-8.
- 51-Wheeler SL, Holmes RE, Calhoun CJ. Six-year clinical and histologic study of sinus-lift grafts. Int J Oral Maxillofacial Implants, Lombard, Jan-Feb 1996; v. 11, n. 1, p. 26-34.
- 52-Paraguassu EC, Voss D, Alcolumbre SB, Bacelar IF, Sousa EDP, Carneiro Junior JT. Association of Bacterial Endocarditis and Buccomaxillofacial Surgery: Review of Current Medical Literature. June 2019; Oral Health and Dental Management- Vol. 18- No.3, p.1-4.